УДК 616-006.443:616.428 DOI: 10.15372/SSMJ20190104

# ХАРАКТЕРИСТИКА МОРФОЛОГИЧЕСКОГО СУБСТРАТА И ИММУНОГИСТОАРХИТЕКТОНИКИ ПРИ НОДУЛЯРНОЙ ЛИМФОМЕ ХОДЖКИНА С ЛИМФОИДНЫМ ПРЕОБЛАДАНИЕМ

**Ирина Александровна ШУПЛЕЦОВА, Алла Михайловна КОВРИГИНА, Татьяна Николаевна МОИСЕЕВА, Елена Игоревна ДОРОХИНА**

*Национальный медицинский исследовательский центр гематологии Минздрава России 125167, г. Москва, Новый Зыковский проезд, 4*

**Цель исследования** – сопоставить характер роста опухоли с иммуногистохимическими подвариантами у пациентов с нодулярной лимфомой Ходжкина с лимфоидным преобладанием (НЛХЛП) в дебюте заболевания. **Материал и методы.** Диагноз НЛХЛП в дебюте заболевания был установлен 60 пациентам (соотношение количества мужчин и женщин 3,6:1, медиана возраста 37 лет (17–68)) с использованием морфологического и расширенного иммуногистохимического исследования. У всех больных был определен характер роста при морфологическом исследовании, иммуногистохимические подварианты (WHO 2017) и клинические стадии по классификации Ann Arbor. **Результаты и их обсуждение.** С учетом иммуногистоархитектоники при реакции с антителами к CD20 все пациенты были разделены на три иммуногистохимических подварианта: A – LP-клетки расположены в пределах B-клеточных нодулей, B – LP-клетки расположены интра- и экстранодулярно с сохранением B-клеточных нодулей или при наличии «вала» из B-лимфоцитов, C – преобладает (>50 % площади среза) диффузное или крупноочаговое разрозненное расположение LP-клеток без наличия B-клеточного «вала». С учетом иммуногистохимического подварианта пациенты были разделены на три группы: I (иммуногистохимический подвариант A – 17 человек, 28 %; I–II стадии – 82 %, III стадия – 18 %; нодулярный рост – 100 %), II (иммуногистохимический подвариант B – 30 человек, 50 %; I–II стадии – 40 %, III–IV стадии – 60 %; нодулярный рост – 3 %, нодулярный рост с наличием значительного количества экстранодулярных LP-клеток – 43 %, нодулярно-диффузный рост – 53 % случаев), III (иммуногистохимический подвариант C – 12 человек, 20 %; II стадия – 8 %, случай, богатый опухолевыми клетками, III–IV стадии – 92 %; нодулярно-диффузный рост – 75 %, преимущественно диффузный рост – 25 % случаев), 1 случай с трансформацией в диффузную крупноклеточную B-клеточную лимфому (ДВККЛ) (2 %; IV стадия). **Заключение.** НЛХЛП при клинической манифестации имеет вариабельную морфологическую картину и иммуногистоархитектонику опухолевого субстрата, что позволило выделить четыре морфологических варианта и три иммуногистохимических подварианта, рассматривающиеся нами как признаки иммуногистохимической трансформации в рамках одной нозологической формы НЛХЛП. Иммуногистохимический вариант не всегда является предиктором клинического течения заболевания. Случаи НЛХЛП, богатые опухолевыми клетками, требуют дальнейшего изучения.

**Ключевые слова:** нодулярная лимфома Ходжкина с лимфоидным преобладанием, морфология, иммунофенотип, иммуногистоархитектоника.

Нодулярная лимфома Ходжкина с лимфоидным преобладанием (НЛХЛП) – редкий тип лимфомы Ходжкина с вариабельным характером роста и иммуногистоархитектоникой опухолевого субстрата. Диагноз НЛХЛП требует обязательного иммуногистохимического подтверждения и, как правило, пересмотра в референс-лабораториях [2]. НЛХЛП может иметь нодулярный, нодулярно-диффузный и преимущественно диффузный характер роста, последний представляет наибольшие трудности при дифференциальной диагностике с крупноклеточной B-клеточной лимфомой, богатой T-клетками/гистиоцитами (THRLBCL), так как крупные опухолевые клет-

***Шуплецова И.А.*** *– аспирант патолого-анатомического отделения, e-mail: voda90@inbox.ru*
***Ковригина А.М.*** *– д.б.н., проф. кафедры клинической лабораторной диагностики и патологической анатомии, e-mail: kovrigina.alla@gmail.com*
***Моисеева Т.Н.*** *– к.м.н., зав. научно-клиническим отделением химиотерапии гематологических заболеваний со стационаром дневного пребывания, e-mail: taniamoiseeva@mail.ru*
***Дорохина Е.И.*** *– к.м.н., врач-гематолог отделения химиотерапии гематологических заболеваний со стационаром дневного пребывания, e-mail: dorohina.ei@mail.ru*

ки располагаются разрозненно среди мелких Т-клеток [1]. По данным литературы, 7–30 % случаев НЛХЛП (в зависимости от медианы наблюдения) могут трансформироваться в диффузную В-клеточную крупноклеточную лимфому (ДВККЛ) [3]. Данные молекулярно-генетического исследования подтверждают клональную преемственность LP-клеток при НЛХЛП и крупных опухолевых клеток при ДВККЛ [6, 7, 10, 13].

В пересмотренной классификации WHO 2017 г. для НЛХЛП приведены шесть вариантов иммуноархитектоники, описанные Z. Fan et al. [5], выделение которых основано на расположении LP-клеток по отношению к В-клеточным нодулям и выраженности реактивного В-клеточного компонента при иммуногистохимическом исследовании с антителами к CD20. LP-клетки являются потомками В-клеток фолликулярного этапа дифференцировки и по своему иммунофенотипу напоминают промежуточную стадию развития В-клеток между герминальными и В-клетками памяти, чем объясняется сохранность В-клеточного иммунофенотипа по сравнению с субстратом классической лимфомы Ходжкина [4].

Целью настоящей работы было сопоставить характер опухолевого роста с иммуногистохимическими подвариантами у пациентов с нодулярной лимфомой Ходжкина с лимфоидным преобладанием в дебюте заболевания.

## МАТЕРИАЛ И МЕТОДЫ

Диагноз НЛХЛП в дебюте заболевания был установлен 60 пациентам, с 2010 по 2017 г. проходивших лечение в Национальном медицинском исследовательском центре гематологии. Соотношение количества мужчин и женщин составило 3,6 : 1, медиана возраста 37 лет (17–68), возрастной диапазон 17–68 лет, медиана 37 лет. Диагноз НЛХЛП был верифицирован с помощью морфологического и иммуногистохимического (ИГХ) исследования на парафиновых срезах биоптатов лимфатических узлов или иной локализации с использованием расширенной панели антител к CD20 (L-26), CD30 (Ber-H2), CD15 (Carb-3/BY87), PAX5 (DAK-PAX5), Oct.2 (Oct-207), PU.1 (EPR3158V), BCL-6 (PG-B6p), BCL-2 (124), EBV (CS1-4), CD19 (LE-CD19). Во всех образцах при морфологическом исследовании оценивался характер роста опухолевого субстрата, а при проведении ИГХ реакции с антителами к CD20 во всех 60 образцах определены ИГХ подварианты. У всех пациентов установлены клинические стадии по классификации Ann Arbor.

## РЕЗУЛЬТАТЫ

Нами выделено четыре морфологических варианта НЛХЛП: с нодулярным ростом, с нодулярным ростом и наличием значительного количества экстранодулярных LP-клеток, с нодулярно-диффузным ростом (25–75 % диффузный рост), преимущественно диффузным ростом (>75 % диффузный рост с наличием хотя бы одного типичного нодуля) (рис. 1). Критерием трансформации в ДВККЛ явилось наличие пластов крупных опухолевых клеток с морфологией центробластов и иммунобластов без формирования нодулярных структур мелкими В-клетками.

На основании расположения опухолевых LP-клеток при реакции с антителами к CD20 в исследуемой группе выделены три ИГХ подварианта НЛХЛП: А – LP-клетки расположены в пределах В-клеточных нодулей (классический подвариант), В – LP-клетки расположены интра- и экстранодулярно с наличием В-клеточного микроокружения в виде полусохранных нодулей или «вала» из В-лимфоцитов, С – преобладает (>50 % площади среза) крупноочаговое дискретное (THRLBCL-подобные нодули) и диффузное (THRLBCL-подобный вариант) расположение LP-клеток без наличия В-клеточного «вала» (рис. 2). У трех (5 %) пациентов отмечалось наличие синцитиоподобных скоплений или пластов опухолевых клеток (1/3 – нодулярный характер роста, I клиническая стадия, 2/3 – нодулярно-диффузный характер роста, I и III клинические стадии), однако иммуногистоархитектоника в этих случаях оценивалась в рамках трех иммуногистохимических подвариантов.

С учетом ИГХ подварианта пациенты были разделены на три группы: I (только ИГХ подвариант А – 17 человек, 28 %; I–II стадии – 82 %, III стадия – 18 %), II (ИГХ подвариант В, преобладающий подвариант или минорный компонент при подварианте А – 30 человек, 50 %; I–II стадии – 40 %, III–IV стадии – 60 %), III (ИГХ подвариант С – 12 человек, 20 %; II стадия – 8 %, случай, богатый опухолевыми клетками, III–IV стадии – 92 %), 1 случай с трансформацией в ДВККЛ (2 %; IV стадия).

При ИГХ подварианте А во всех случаях наблюдался нодулярный характер роста – 100 % (17 человек из 17); при ИГХ подварианте В нодулярный рост отмечен в одном случае из 30 – 3 %, нодулярный рост с наличием значительного количества экстранодулярных LP-клеток – в 43 % (13 из 30) случаев, нодулярно-диффузный рост – в 53 % (16 из 30) случаев; при ИГХ подварианте С нодулярно-диффузный рост наблюдался в 75 % (9 из 12) случаев, преимущественно диффузный рост – в 25 % (3 из 12) случаев.

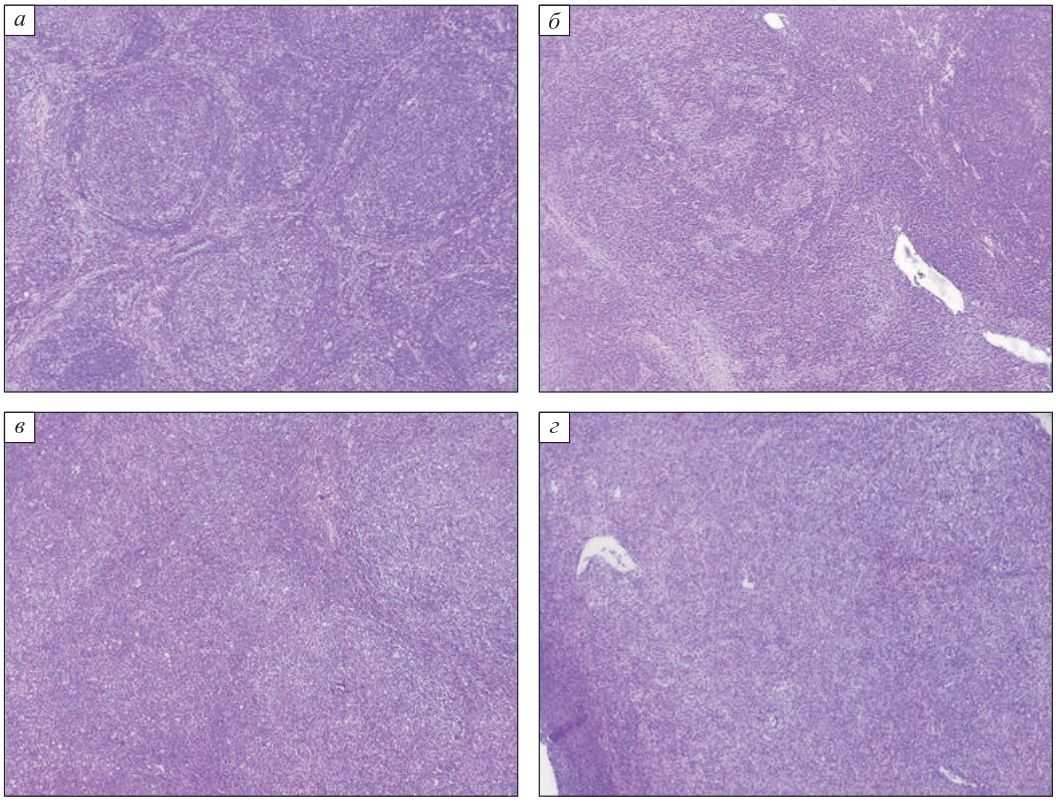


***Рис. 1.*** *Спектр морфологической картины при НЛХЛП: а – нодулярный рост, б – нодулярный рост с наличием значительного количества экстранодулярных LP-клеток, в – нодулярно-диффузный рост, г – преимущественно диффузный рост. Окраска гематоксилином и эозином, ув. × 50*

**ОБСУЖДЕНИЕ**

НЛХЛП – редкая нозологическая форма, составляющая до 10 % от всех случаев лимфомы Ходжкина с индолентным течением, вариабельной морфологической картиной и иммуноархитектоникой опухолевого субстрата, что обусловливает необходимость дифференциальной диагностики с широким спектром лимфом и реактивных изменений. НЛХЛП чаще встречается у мужчин в возрастном диапазоне 30–50 лет, начинается преимущественно с паховой, аксиллярной или шейной лимфаденопатии [11].

Поражение лимфатического узла может быть частичным, субтотальным или тотальным, в части случаев НЛХЛП возникает на фоне выраженной фолликулярной гиперплазии с наличием прогрессивно-трансформированных центров размножения, что требует детального морфологического изучения этих участков. При нодулярном характере роста в биоптате лимфатического узла или иной локализации определяются крупные нодулярные структуры из мелких лимфоидных клеток, с наличием эпителиоидных гистиоцитов, среди которых разрозненно расположены крупные клетки с многолопастными ядрами с морфологией LP-клеток; в нодулярных структурах могут сохраняться резидуальные центры размножения, отдельные LP-клетки могут встречаться экстранодулярно. Крупные нодулярные структуры достаточно четко отграничены друг от друга, в части случаев могут быть окружены тонкими фиброваскулярными прослойками (при длительной лимфаденопатии). При выходе LP-клеток за пределы нодулей нодулярные структуры утрачивают четкую внешнюю границу, расстояние между ними увеличивается, иногда нодули приобретают более эозинофильный оттенок при окраске гематоксилином и эозином ввиду увеличения количества крупных клеток, гистиоцитов.

При нодулярно-диффузном характере роста нодулярные структуры сливаются между собой, внешняя граница теряется вследствие истощения слоя компактно расположенных мелких лимфоидных клеток по периферии нодулей, увеличивается количество гистиоцитов, визуализация LP-клеток в части случаев затруднена. В случаях с преобладанием диффузных участков роста отмечается полиморфный инфильтрат из мелких лимфоидных клеток и гистиоцитов с разрозненно

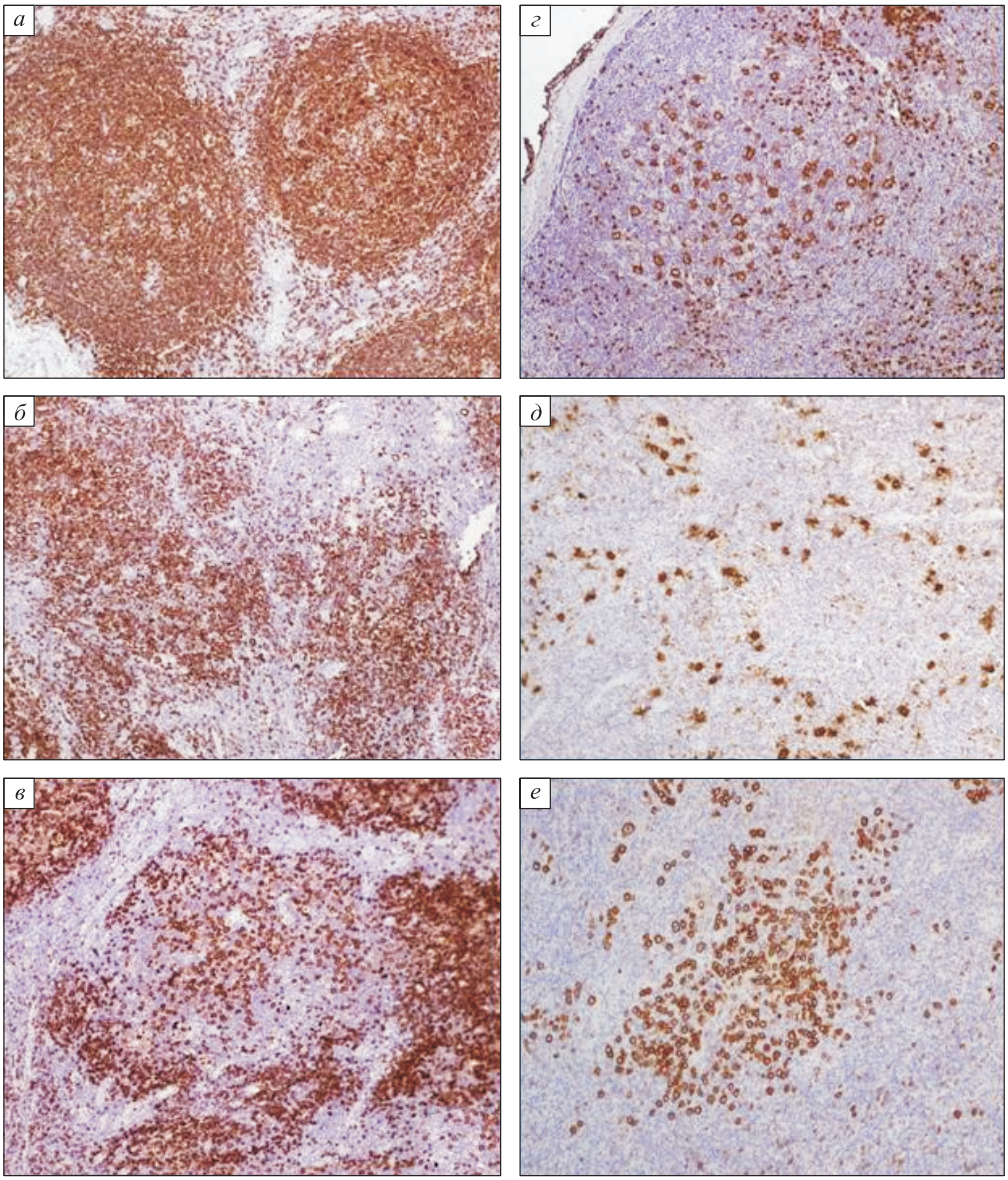


***Рис. 2.*** *Спектр иммуногистоархитектоники опухолевого субстрата при НЛХЛП: а – В-клеточные нодули с интранодулярным расположением LP-клеток (классический подвариант), б – В-клеточные нодули с наличием значительного количества экстранодулярных LP-клеток, в – нодули с истощением В-клеток, г – THRLBCL-подобные нодули, д –THRLBCL-подобный вариант, е – вариант НЛХЛП, богатый опухолевыми клетками. ИГХ-окрашивание с антителами к CD20, ув. × 200*

расположенными крупными клетками с многолопастными ядрами. Для верификации НЛХЛП в этих случаях решающую роль играет ИГХ-исследование для оценки иммуногистоархитектоники опухолевого субстрата. Особенностью, отличающей НЛХЛП от THRLBCL, будет являться обнаружение хотя бы одного крупноочагового скопления LP-клеток с наличием «вала» из мелких В-клеток. Ввиду схожести морфологической картины, иммуногистоархитектоники, реактивного микроокружения и генетического профиля НЛХЛП и THRLBCL существует гипотеза, что THRLBCL может являться единым континуумом с НЛХЛП, а не самостоятельной нозологией [8]. Дифференциальная диагностика с Т-клеточными лимфомами при НЛХЛП с наличием диффузных участков роста принципиально важна ввиду различий в терапевтической тактике и клиническом течении заболеваний.

У трех из 60 пациентов при морфологическом исследовании отмечалось расположение опухолевых клеток в виде синцитиоподобных скоплений

или пластов, что редко выявляется при НЛХЛП, вследствие чего при данном варианте не проводились клинико-морфологические сопоставления [9]. В 2/3 случаев опухолевый субстрат был представлен не только LP-клетками, но и крупными клетками с округло-овальным гиперхромным ядром. Диагностика варианта НЛХЛП, богатого опухолевыми клетками, может представлять трудности, решающее значение имеет иммуногистоархитектоника опухолевого субстрата.

При классическом варианте НЛХЛП опытному патоморфологу достаточно использовать узкую панель антител к CD20 (оценка иммуноархитектоники, мономорфная мембранная реакция в LP-клетках), Oct.2 (ядерная гиперэкспрессия в LP-клетках), PD.1 (визуализация розеткоподобных структур вокруг LP-клеток). При всех остальных вариантах НЛХЛП необходимо расширение панели антител.

При выделении I группы пациентов с наличием только ИГХ подварианта A, при котором LP-клетки расположены в пределах нодулярых структур среди выраженного B-клеточного микроокружения, мы руководствовались рекомендациями немецкой группы по изучению лимфомы Ходжкина: сочетание в биопсийном материале ИГХ подварианта A с другими подвариантами было связано с более продвинутыми клиническими стадиями и являлось независимым фактором риска для прогрессии или рецидива заболевания [9]. В нашей группе в случаях с ИГХ подваринтом A преобладали I–II клинические стадии заболевания, однако в 18 % случаев отмечалась III клиническая стадия заболевания.

III группа пациентов является наиболее сложной для верификации субстрата НЛХЛП, так как в этих случаях отмечался нодулярно-диффузный рост, в 25 % случаев преобладали диффузные участки роста, а иммуногистоархитектоника опухолевого субстрата напоминала THRLBCL. В последней редакции классификации WHO [11] рекомендуется обозначать участки диффузного роста при НЛХЛП как THRLBCL-подобные, указывать их в патогистологическом заключении, так как эти случаи характеризуются более агрессивным клиническим течением заболевания [8, 12]. В нашей III группе пациентов преобладали III–IV клинические стадии заболевания (92 %), однако в одном случае (8 %) отмечалась II стадия.

II группа пациентов (ИГХ подвариант B) – самая большая и разнородная, с наличием разной степени выраженности B-клеточного реактивного микроокружения, значительного количества экстранодулярных LP-клеток, а в половине случаев – с нодулярно-диффузным характером роста, начальными и продвинутыми клиническими стадиями.

ИГХ подвариант не всегда является предиктором клинического течения заболевания. При ИГХ подварианте A в 18 % случаев отмечалась III клиническая стадия заболевания, а в 8 % случаев с подвариантом C – II клиническая стадия. НЛХЛП развивается на основе светлого зародышевого центра лимфоидного фолликула и в процессе патогенеза может характеризоваться разными ИГХ подвариантами. По нашему опыту, в одном лимфатическом узле или у одного пациента в разных лимфатических узлах иммуногистоархитектоника опухолевого субстрата может различаться и характеризоваться сочетанием ИГХ подвариантов.

## ЗАКЛЮЧНИЕ

НЛХЛП имеет вариабельную морфологическую картину и иммуногистоархитектонику опухолевого субстрата, что позволило выделить четыре морфологических варианта и три ИГХ подварианта, рассматривающиеся нами как признаки иммуногистохимической трансформации в рамках одной нозологической формы НЛХЛП. ИГХ подвариант не всегда является предиктором клинического течения заболевания. Случаи, богатые опухолевыми клетками, требуют дальнейшего изучения.

## СПИСОК ЛИТЕРАТУРЫ

1. *Ковригина А.М., Пробатова Н.А.* Лимфома Ходжкина и крупноклеточные лимфомы. М.: МИА, 2007. 268 с.

2. *Моисеева Т.Н., Аль-Ради Л.С., Ковригина А.М., Горячева С.Р., Джулакян У.Л., Марголин О.В., Скидан Н.И., Цейтлина М.А., Кравченко С.К.* Нодулярная лимфома Ходжкина с лимфоидным преобладанием: принципы диагностики и лечения // Терапевт. арх. 2015. 87. (11). 78–83.

3. *Al-Mansour M., Connors J.M., Gascoyne R.D., Skinnider B., Savage K.J.* Transformation to aggressive lymphoma in nodular lymphocyte-predominant Hodgkin's lymphoma // J. Clin. Oncol. 2010. 28. (5). 793–799.

4. *Brune V., Tiacci E., Pfeil I., Döring C., Eckerle S., van Noesel C.J.M., Küppers R.* Origin and pathogenesis of nodular lymphocyte-predominant Hodgkin lymphoma as revealed by global gene expression analysis // J. Exp. Med. 2008. 205. 2251–2268.

5. *Fan Z., Natkunam Y., Bair E., Tibshirani R., Warnke R.A.* Characterization of variant patterns of nodular lymphocyte predominant Hodgkin lymphoma with immunohistologic and clinical correlation // Am. J. Surg. Pathol. 2003. 27. (10). 1346–1356.

6. *Greiner T.C., Gascoyne R.D., Anderson M.E.* Nodular lymphocyte predominant Hodgkin's disease associated with large-cell lymphoma: Analysis of Ig gene rearrangements by V-J polymerase chain reaction // Blood. 1996. 88. 657– 666.

7. *Hansmann M.L., Stein H., Fellbaum C.* Nodular paraganglioma can transform into high-grade malignant lymphoma of B type // Hum. Pathol. 1989. 20. 1169–1175.

8. *Hartmann S., Döring C., Jakobus C., Rengstl B., Newrzela S., Tousseyn T., Sagaert X., Ponzoni M., Facchetti F., de Wolf-Peeters C., Steidl C., Gascoyne R., Küppers R., Hansmann M.L.* Nodular lymphocyte predominant Hodgkin lymphoma and T cell/histiocyte rich large B cell lymphoma – endpoints of a spectrum of one disease? // PloS One. 2013. 11. 8. (11). e78812

9. *Hartmann S., Eichenauer D.A., Plütschow A., Mottok A., Bob R., Koch K., Bernd H.W., Cogliatti S., Hummel M., Feller A.C., Ott G., Möller P., Rosenwald A., Stein H., Hansmann M.L., Engert A., Klapper W.* The prognostic impact of variant histology in nodular lymphocyte-predominant Hodgkin lymphoma: a report from the German Hodgkin Study Group (GHSG) // Blood. 2013. 122. (26). 4246–4252.

10. *Ohno T., Huang J.Z., Wu G., Park K.H., Weisenburger D.D., Chan W.C.* The tumor cells in nodular lymphocytepredominant Hodgkin disease are clonally related to the large cell lymphoma occurring in the same individual. Direct demonstration by single cell analysis // Am. J. Clin. Pathol. 2001. 116. 506–511.

11. *Swerdlow S.H., Campo E., Pileri S.A., Harris N.L., Stein H., Siebert R., Jaffe E.S.* The 2016 revision of the World Health Organization classification of lymphoid neoplasms // Blood. 2016. 127. (20). 2375–2390.

12. *Xing K.H., Connors J.M., Lai A., Al-Mansour M., Sehn L.H., Villa D., Klasa R., Shenkier T., Gascoyne R.D., Skinnider B., Savage K.J.* Advanced-stage nodular lymphocyte predominant Hodgkin lymphoma compared with classical Hodgkin lymphoma: a matched pair outcome analysis // Blood. 2014. 123. (23). 3567–3573.

13. *Wickert R.S., Weisenburger D.D., Tierens A.* Clonal relationship between lymphocytic predominance Hodgkin's disease and concurrent or subsequent large cell lymphoma of B lineage // Blood. 1995. 86. 2312–2320.

# THE MORPHOLOGICAL SUBSTRATE AND IMMUNOHYSTOARCHITECTURAL PATTERNS IN NODULAR LYMPHOCYTE PREDOMINANT HODGKIN LYMPHOMA

**Irina Alexandrovna SHUPLETSOVA, Alla Mikhaylovna KOVRIGINA, Tatyana Nikolaevna MOISEEVA, Elena Igorevna DOROKHINA**

*National Research Center for Hematology of Minzdrav of Russia*
*125167, Moscow, Novy Zykovsky dr., 4*

The aim of the study is to compare the tumour growth pattern with immunohystoarchitectural patterns in patients with nodular lymphocyte predominant Hodgkin lymphoma (NLPHL) in the debut of the disease. **Material and methods.** The diagnosis of NLPHL in the debut of the disease was established in 60 patients (male/female ratio is 3.6:1, median age – 37 (range 17–68)) using morphology an expanded immunohistochemical study. The tumor growth pattern was determined by morphological study and immunohistochemical patterns (WHO 2017) – using antibodies to CD20 and clinical stages (Ann Arbor). **Results and discussion.** All patients were divided into 3 immunohystoarchitectural patterns (subject to immunohystoarchitectonics in reaction with antibodies to CD20): A – LP cells are located within B cell nodules; B – LP cells are located intra- and extranodular with the preservation of B cell nodules or in the presence of a border of B-lymphocytes; C – predominant (> 50 % of section area) diffuse or large-focal discrete arrangement of LP cells without the presence of a B cell border. Concerning to the immunohystoarchitectural patterns, all the patients were divided into three groups: I (immunohistochemical pattern A – 17 cases, 28 %, stage – I–II 82 %, stage III – 18 %, nodular growth – 100 %), II (immunohistochemical pattern B – 30 cases, 50 %, stage I–II – 40 %, stage III–IV – 60 %, nodular growth – 3 %, nodular growth with a significant number of extranodular LP cells – 43 %, nodular-diffuse growth – 53 % cases), III (immunohistochemical pattern C – 12 patients, 20 %; II stage – 8 %, tumor cell-rich case, stage III–IV – 92 %; nodular-diffuse growth – 75 % cases, mainly diffuse growth – 25 % cases), 1 case with transformation in DLBCL (2 %, IV stage). **Conclusions.** NLPHL is characterized by variable morphological immunohistochemical patterns among which we've revealed 4 morphological variants and 3 immunohistochemical patterns considered as sign of immunohistochemical transformation within the continuum of the same entity of NLHLP. The immunohistochemical patterns are not always a predictor of the clinical course of the disease. «Tumor cell-rich» cases require further detailed research.

**Key words:** nodular lymphocyte predominant Hodgkin lymphoma, morphology, immunophenotype, immunohistoarchitectonics.

***Shupletsova I.A.*** *– post-graduate student of anatomic pathology department, e-mail: voda90@inbox.ru*
***Kovrigina A.M.*** *– doctor of medical sciences, head of department of laboratory diagnostics and pathological anatomy, e-mail: kovrigina.alla@gmail.com*
***Moiseeva T.N.*** *– candidate of medical sciences, head of the scientific and clinical department of chemotherapy for hematological diseases with a day hospital, e-mail: taniamoiseeva@mail.ru*
***Dorokhina E.I.*** *– candidate of medical sciences, hematologist of clinical department of chemotherapy for hematological diseases with a-day hospital, e-mail: dorohina.ei@mail.ru*