УДК 616.65-006:615.837 DOI: 10.15372/SSMJ20180611

ФУНКЦИОНАЛЬНАЯ И МОРФОМЕТРИЧЕСКАЯ ОЦЕНКА МИКРОЦИРКУЛЯТОРНОГО РУСЛА ПРИ РАКЕ ПРЕДСТАТЕЛЬНОЙ ЖЕЛЕЗЫ В УСЛОВИЯХ ЛЕЧЕНИЯ ВЫСОКОИНТЕНСИВНЫМ ФОКУСИРОВАННЫМ УЛЬТРАЗВУКОМ В СОЧЕТАНИИ С АНДРОГЕННОЙ ДЕПРИВАЦИЕЙ

Владимир Павлович ЛЕВИН[1], Александр Израилевич НЕЙМАРК[1], Игорь Викторович КАЧЕСОВ[2], Сергей Маркович БАЛАХНИН[2], Максим Александрович БАКАРЕВ[2]

[1] *Алтайский государственный медицинский университет Минздрава России 656038, г. Барнаул, просп. Ленина, 40*

[2] *Институт молекулярной патологии и патоморфологии ФИЦ фундаментальной и трансляционной медицины 630117, г. Новосибирск, ул. Тимакова, 2*

Цель исследования – изучить параметры микрокровотока и морфометрические особенности микроциркуляторного русла предстательной железы в условиях воздействия высокоинтенсивным фокусированным ультразвуком (ВИФУ) в сочетании с андрогенной депривацией для оценки эффективности лечения рака предстательной железы. **Материал и методы.** 119 пациентов с аденокарциномой предстательной железы (T2a-cN0M0) обследованы в предоперационный период и через 3–36 мес. после применения ВИФУ. Проведен сравнительный анализ численной плотности микроциркуляторного русла предстательной железы и параметров лазерной допплеровской флоуметрии (ЛДФ) в точке проекции простаты. **Результаты и их обсуждение.** Показано, что к факторам, ассоциированным с успешной ВИФУ-абляцией (отсутствие рецидива в течение 3-летнего периода наблюдения), относятся более высокая численная плотность микрососудов в зоне опухолевого очага, а также выраженная редукция этого показателя в зоне сохранившихся неопухолевых желез после сеанса ВИФУ, сопряженная со значительным снижением параметров микроциркуляции по данным ЛДФ. Применение андрогенной депривации в течение 1–3 мес. перед ВИФУ уже на предоперационном этапе приводит к уменьшению плотности сосудистого русла первичной опухоли и снижению показателя микроциркуляции в точке проекции предстательной железы. В сравнении с изолированным воздействием ВИФУ, сочетание ультразвуковой абляции с курсом андрогенной блокады сопровождается относительным снижением числа микрососудов в зонах опухолевой и неопухолевой паренхимы в контрольных образцах биопсий пациентов с рецидивом. Достоверная ассоциация между повышением показателей микроциркуляции через 6 мес. и более после ВИФУ и выявлением локального рецидива указывает на возможность использования ЛДФ в комплексном мониторинге результатов ВИФУ-терапии аденокарциномы предстательной железы.

Ключевые слова: рак предстательной железы, высокоинтенсивный фокусированный ультразвук, андрогенная депривация, численная плотность микрососудов, лазерная допплеровская флоуметрия.

Рак предстательной железы (РПЖ) – одна из важнейших причин онкологической заболеваемости и смертности мужского населения развитых стран мира [2]. За последние десятилетия повысилась частота выявления локализованных форм заболевания, предложены новые малоинвазивные и мультимодальные подходы к лечению, одним из которых является абляция предстательной железы (ПЖ) высокоинтенсивным фокусированным ультразвуком (ВИФУ) [10] в сочетании с курсом неоадьювантной гормональной терапии (ГТ) [6].

Применение альтернативных методик требует уточнения критериев оценки эффективности лечения и прогноза дальнейшего течения заболевания [7]. Поскольку рост и метастазирование новообразований различных локализаций сопряжены

Левин В.П. *– аспирант кафедры урологии и нефрологии, e-mail: pathol@inbox.ru*
Неймарк А.И. *– д.м.н., проф., зав. кафедрой урологии и нефрологии, e-mail: rector@agmu.ru*
Качесов И.В. *– к.м.н., старший научный сотрудник лаборатории клинической морфологии важнейших заболеваний, e-mail: pathol@inbox.ru*
Балахнин С.М. *– к.м.н., старший научный сотрудник лаборатории молекулярных механизмов патологических процессов, e-mail: pathol@inbox.ru*
Бакарев М.А. *– д.м.н., проф., зав. лабораторией клинической морфологии важнейших заболеваний, e-mail: pathol@inbox.ru*

с процессами опухоль-ассоциированного ангиогенеза, большое значение в этом аспекте может иметь оценка ангиогенного статуса опухоли, взаимосвязь которого с клиническим прогнозом при РПЖ пока не находит однозначного подтверждения [13–16]. Противоречивые данные частично можно объяснить тем, что результаты определения наиболее часто используемого показателя – численной плотности микроциркуляторного русла (ПМЦР) – зависят от вида использованных антител, а также от выбора репрезентативных участков в условиях мультицентричной топографии опухоли и гетерогенной архитектоники микрососудистой сети [13, 14].

В условиях быстрого развития методов неинвазивной визуализации перспективным подходом к оценке опухолевого ангиогенеза может стать синтез функциональных и морфологических способов анализа микроциркуляторно-тканевых систем. В настоящее время для оценки кровообращения в ПЖ наиболее часто используется ультразвуковая цветная допплерография, однако разрешение данного метода недостаточно для регистрации кровотока в новообразованных микрососудах [16]. Применение коротковолнового лазерного излучения делает возможным получение отраженного сигнала от отдельных эритроцитов из более тонкого слоя ткани [3].

Поскольку анатомическое расположение ПЖ не позволяет провести непосредственное измерение, ряд авторов предлагает использовать метод лазерной допплеровской флоуметрии (ЛДФ) для накожной регистрации кровотока в точке проекции простаты (Т1) исходя из представления о том, что состояние микроциркуляции в этой зоне отражает соответствующие процессы в органе [1, 3]. Сопоставление параметров ЛДФ-граммы при накожной регистрации с показателями, полученными непосредственно с органа во время операции при аденоме и РПЖ, показало выраженную корреляцию между ними, что позволяет использовать полученные результаты для косвенной оценки микроциркуляции в ткани ПЖ [3].

Цель исследования – изучить параметры микрокровотока и морфометрические особенности микроциркуляторного русла ПЖ в условиях воздействия ВИФУ в сочетании с андрогенной депривацией для оценки безрецидивной выживаемости и уточнения критериев прогноза локального рецидива.

МАТЕРИАЛ И МЕТОДЫ

Обследованы 119 пациентов с РПЖ, которым за период 2011–2017 г. проведено лечение ВИФУ на аппарате Ablatherm (EDAP TMS S.A., Франция) с предшествующей трансуретральной резекцией ПЖ (ТУР ПЖ) на базе урологического отделения Отделенческой клинической больницы ст. Барнаул ОАО «РЖД». Показанием для проведения ВИФУ был морфологически верифицированный РПЖ (стадия T2a-cN0M0) у пациентов, имеющих соматические противопоказания для радикальной простатэктомии или отказавшихся от ее выполнения. Период мониторинга результатов лечения составил от 3 мес. до 3 лет. Контрольные пункционные биопсии простаты носили плановый характер (12 ± 3 мес.) либо выполнялись при подозрении на биохимический рецидив. Показаниями к проведению ТУР ПЖ были снижение объема ПЖ перед сеансом ВИФУ, а также стриктуры простатического отдела уретры.

По результатам патоморфологического анализа контрольного материала все пациенты были разделены на две группы: 1-я – 91 пациент в возрасте от 49 до 82 лет (65,8 ± 8,46 года), у которых за период мониторинга не выявлено признаков местного прогрессирования; 2-я группа – 28 пациентов в возрасте от 52 до 82 лет (67,6 ± 7,94 года) с местным рецидивом (резидуальным ростом) РПЖ. В 75 % случаев рецидив диагностирован в относительно ранние сроки – через 6–18 мес. (21 наблюдение), в 25 % – через 21–36 мес. после сеанса ВИФУ.

В 27 (30 %) наблюдениях 1-й и 11 (39 %) случаях 2-й группы ультразвуковая абляция ПЖ проведена в сочетании с андрогенной депривацией. Использовали флутамид (по 250 мг 3 раза в день) в течение 1–3 мес. перед ВИФУ и гозерелин (золадекс) в дозировке 3,6 мг каждые 28 дней или 10,8 мг каждые 3 мес. на протяжении 3–6 месяцев.

Для косвенной неинвазивной оценки микроциркуляции в ткани ПЖ применяли метод ЛДФ в биологически активной точке проекции простаты (Т1) [3–5]. Использован лазерный анализатор микроциркуляции крови ЛАКК-02 (НПП «ЛАЗМА», Россия). Исследование проводили через 3 и 6 мес. после ВИФУ, затем каждые 6 мес. С целью определения нормальных значений аналогичным способом осуществляли запись ЛДФ у 32 человек в возрасте от 53 до 68 лет без патологии со стороны ПЖ (контрольная группа). При обработке ЛДФ-грамм с использованием программного обеспечения определяли средний поток крови, или показатель микроциркуляции (ПМ, перфузионные единицы (пф. ед.)), среднеквадратическое отклонение (СКО, пф. ед.) и коэффициент вариации (КВ) [3].

Патоморфологическое исследование проведено на материале 253 образцов первичных и контрольных биопсий, а также ТУР ПЖ 32 больных

(17 пациентов 1-й и 15 – 2-й группы в возрасте от 52 до 82 лет, средний возраст 68,1 ± 7,7 года), выполненных перед сеансом лечения ВИФУ с целью уменьшения объема простаты. Особенности микроциркуляторного русла при сочетанном применении ВИФУ и ГТ проанализированы у 20 пациентов (11 наблюдений 1-й группы и 9 – 2-й группы). Распределение больных по возрасту и клинико-лабораторным показателям в исследуемых группах и соответствующих подгруппах общего массива наблюдений достоверно не отличалось. У 15 пациентов 1-й группы (без рецидива) в образцах до лечения зарегистрирована умеренно дифференцированная аденокарцинома (≤ 3+4 балла по шкале Глисона), в 2 (12 %) случаях индекс Глисона составил 7 (4+3) баллов. Во 2-й группе доля менее дифференцированных форм составила в сумме 60 % – аденокарцинома с суммой баллов 7 (4+3), 8 и 9 баллов установлена в 6 (40 %), 1 (7 %) и 2 (13 %) наблюдениях соответственно.

Биоптаты и образцы, полученные при ТУР ПЖ, фиксировали в 10%-м растворе нейтрального формалина, обрабатывали по общепринятой методике и заключали в парафин. Срезы толщиной 5 мкм окрашивали гематоксилином и эозином в комбинации с реакцией Перлса, по ван Гизону с докраской эластических волокон резорцин-фуксином Вейгерта, ставили ШИК-реакцию. Парафиновые срезы анализировали в универсальном исследовательском микроскопе Leica DM 4000B (Leica Microsystems GmbH, Германия), для получения микрофотографий использовали цифровую камеру Leica DFC320 и компьютерную программу Leica QWin V3. С целью выявления сосудов микроциркуляторного русла проводили иммуногистохимическое окрашивание с использованием моноклональных антител к маркеру эндотелиальных клеток CD34 (клон QBEnd/10, Spring Bioscience, разведение 1:100).

Морфометрический анализ выполняли при помощи компьютерной программы Leica QWin V3. Измеряли численную плотность микрососудов (число на мм^2) в зонах опухолевой и неопухолевой паренхимы. Подсчет проводили в 5–7 полях зрения при ×200, численную плотность определяли как среднее трех максимальных значений. Отдельно расположенные CD34-позитивные клетки и кластеры клеток расценивали как один микрососуд.

Проверку гипотезы о нормальности распределения и равенстве выборочных дисперсий осуществляли с использованием критериев Шапиро – Уилка и Левена. Для относительных величин значения представлены в виде процентного соотношения, для непрерывных – в виде среднего арифметического и стандартного отклонения ($M \pm \sigma$). С целью сравнения двух независимых групп, а также связанных выборок по количественному признаку использовали *t*-критерий и парный *t*-критерий Стьюдента. При анализе таблиц сопряженности применяли точный критерий Фишера, рассчитывали относительный риск (ОР) и границы 95%-го доверительного интервала (95 % ДИ). Коррелятивные взаимоотношения оценивали с помощью критериев Пирсона и Спирмена. Различия считали достоверными при уровне статистической значимости $p < 0,05$.

РЕЗУЛЬТАТЫ И ИХ ОБСУЖДЕНИЕ

При оценке микроциркуляции методом ЛДФ у пациентов с РПЖ до сеанса ультразвуковой абляции выявлено существенное уменьшение основных параметров микроциркуляции в точке проекции простаты в сравнении с контрольной группой лиц, не имеющих патологии со стороны ПЖ, – средние значения ПМ и СКО (6,26 ± 0,66 и 2,25 ± 0,23 пф. ед.) были на 34 и 32 % ниже соответствующих показателей контрольной группы (10,28 ± 0,94 и 3,32 ± 0,07 пф. ед., $p < 0,001$). При сравнительном анализе наблюдений 1-й и 2-й групп отмечена тенденция к преобладанию более высоких исходных значений ПМ у пациентов без рецидива ($p = 0,06$) (табл. 1). Предварительное применение андрогенной депривации в течение 1–3 мес. перед ВИФУ ассоциировано с более значительным снижением ПМ и СКО (6,02 ± 0,47 и 2,17 ± 0,22 пф. ед. соответственно) в сравнении со случаями без ГТ (6,38 ± 0,71 и 2,29 ± 0,23 пф. ед. соответственно, $p < 0,01$).

По данным морфометрического исследования первичной биопсии ПЖ до проведения сеанса ВИФУ плотность микрососудов в зоне опухолевой паренхимы в образцах 1-й группы была на 41 % больше аналогичного показателя у пациентов с рецидивом ($p < 0,001$) и в 1,75 раза превышала ПМЦР в области неопухолевой паренхимы (табл. 2, рис. 1, *а*). В наблюдениях 2-й группы различия между показателями опухолевой и неопухолевой паренхимы выявлены лишь на уровне тенденции ($p = 0,07$). Плотность микрососудов в опухоли в первичном биопсийном материале не коррелировала со степенью ее дифференцировки (суммарной оценкой по шкале Глисона) и была отрицательно ассоциирована с наличием рецидива РПЖ после лечения ($r = –0,49$; $p < 0,001$). Отсутствие положительной корреляции между ПМЦР и клинико-патологическими характеристиками опухоли было отмечено и в ряде других работ, что подчеркивает имеющиеся противоречия в оценке роли ангиогенного статуса в прогрессировании РПЖ [13–15].

Предварительное применение неоадьювантной гормональной терапии сопровождалось от-

Таблица 1

Динамика показателя микроциркуляции в точке проекции предстательной железы на фоне лечения РПЖ методом ВИФУ в сочетании с андрогенной депривацией (пф. ед., M ± σ)

№	Пациенты	*n*	До ВИФУ	Сроки наблюдения после ВИФУ, мес.			Контроль#
				3	6–18*	24–36*	
			1	2	3	4	5
1	*1-я группа*	91	6,33 ± 0,69	4,24 ± 0,82[1]	3,29 ± 0,23[1,2]	3,54 ± 0,30[1,2,3]	3,36 ± 0,39[1,2,3,4]
2	ВИФУ	64	6,43 ± 0,75	4,18 ± 0,77[1]	3,33 ± 0,24[1,2]	3,55 ± 0,32[1,2,3]	3,40 ± 0,40[1,2,4]
3	ВИФУ+ГТ	27	6,09 ± 0,45	4,40 ± 0,94[1]	3,20 ± 0,15[1,2]	3,50 ± 0,25[1,2,3]	3,26 ± 0,34[1,2,4]
4	*2-я группа*	28	6,06 ± 0,50	4,32 ± 0,84[1]	3,91 ± 0,43[1,2]	3,90 ± 0,60[1]	5,57 ± 0,88[1,2,3,4]
5	ВИФУ	17	6,21 ± 0,47	4,48 ± 0,92[1]	4.04 ± 0,41[1]	3,86 ± 0,59[1]	5,50 ± 1,07[1,2,3,4]
6	ВИФУ+ГТ	11	5,86 ± 0,47	4,09 ± 0,70[1]	3,74 ± 0,42[1]	3,96 ± 0,64[1]	5,66 ± 0,57[2,3,4]
p			$p_{1–4, 5–6} = 0,06$; $p_{2–3} = 0,03$		$p_{1–4, 2–5, 3–6} < 0,001$; $p_{2–3} = 0,01$; $p_{5–6} = 0,08$	$p_{1–4} < 0,001$; $p_{2–5, 3–6} < 0,01$	$p_{1–4, 2–5, 3–6} < 0,001$

Примечание. * – средние значения ПМ за соответствующий период наблюдения, # – значения ПМ в сроки, предшествующие контрольной биопсии; здесь и в табл. 2 обозначены статистически значимые отличия от величин соответствующих показателей: 1–4 – в соответствующих столбцах ($p < 0,05$); $p_{1–6}$ – в соответствующих строках.

Таблица 2

Численная плотность микрососудов в зонах опухолевой и неопухолевой паренхимы предстательной железы на фоне лечения РПЖ методом ВИФУ в сочетании с андрогенной депривацией (число на мм², M ± σ)

№	Образцы	*n*	Опухолевая паренхима		Неопухолевая паренхима	
			до ВИФУ	контроль	до ВИФУ	контроль
			1	2	3	4
1	1-я группа	118	127,8±41,1	–	73,0 ± 17,9[1]	48,0 ± 14,1[3]
2	ВИФУ	48	168,7±47,6	–	84,9 ± 19,0[1]	50,7 ± 14,0[3]
3	ВИФУ+ГТ	70	113,4±27,6	–	70,2 ± 17,0[1]	46,6 ± 14,4[3]
4	2-я группа	135	90,5±29,8	106,4 ± 46,6	77,2 ± 14,4	90,6 ± 31,6
5	ВИФУ	58	99,8±31,7	143,0 ± 43,6[1]	82,4 ± 9,8	110,2 ± 30,0[3]
6	ВИФУ+ГТ	77	76,8±21,0	75,8 ± 18,9	73,0 ± 16,5	68,3 ± 14,0
p			$p_{1–4, 2–5, 3–6, 2–3} < 0,001$; $p_{5–6} = 0,03$	$p_{5–6} = 0,007$		$p_{1–4, 2–5} < 0,001$; $p_{3–6, 5–6} < 0,01$

носительным снижением ПМЦР первичной опухоли у пациентов 1-й и 2-й групп на 33 и 23 % соответственно ($p < 0,001$). В зонах неопухолевой паренхимы морфометрические показатели микроциркуляторного русла в образцах 1-й и 2-й групп до ВИФУ достоверно не различались (см. табл. 2), однако при анализе всех случаев зафиксированы умеренное снижение ПМЦР на фоне андрогенной депривации (71,3 ± 16,5 пф. ед.) по сравнению с величиной показателя при отсутствии ГТ (83,1 ± 12,5 пф. ед., $p = 0,03$), умеренная отрицательная взаимосвязь ПМЦР с наличием ГТ ($r = –0,39$; $p = 0,01$), а также ее положительная корреляция с ПМ в точке проекции ПЖ ($r = 0,65$; $p < 0,01$).

Воздействие фокусированного ультразвука на ткань ПЖ, обусловленное суммарным эффектом теплового воздействия, кавитации и разрушения сосудов опухоли [10, 17], приводит к массивному коагуляционному некрозу [9], очаги которого в последующем замещаются грануляционной и фиброзной тканью (см. рис. 1, *б*, *в*). Через 6–18 мес. после ВИФУ-терапии в контрольных биоптатах пациентов 1-й группы наблюдались распространенные фиброзные изменения и выраженная редукция микроциркуляторного русла в области сохранившейся неопухолевой паренхимы, степень которой как при монотерапии ВИФУ, так и при ее сочетании с ГТ была почти одинаковой (см. табл. 2).

У пациентов с рецидивом фиброз во многих случаях захватывал лишь фрагмент образца, в оставшейся части которого на фоне относительно сохраненной стромы располагались скопления

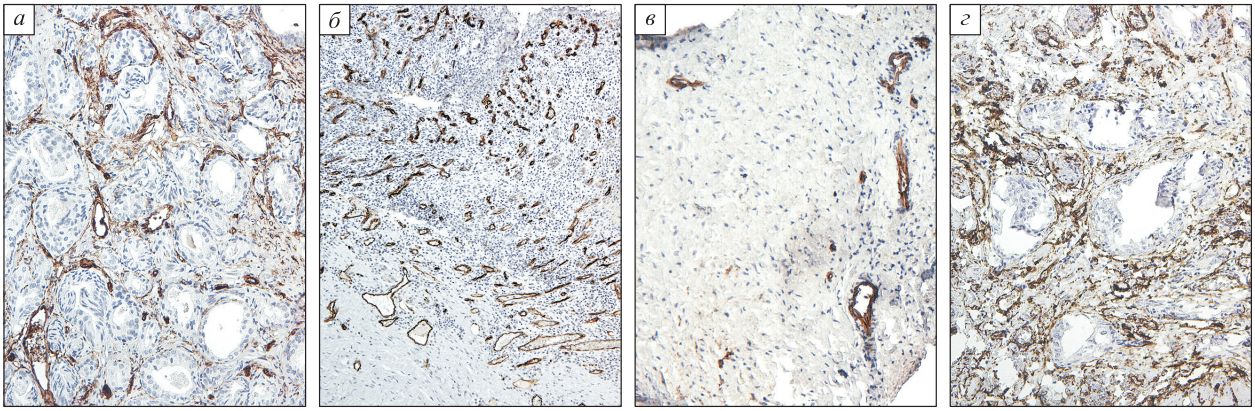

Рис. 1. *Экспрессия CD34 в образцах предстательной железы на фоне лечения РПЖ методом ВИФУ в сочетании с андрогенной депривацией. а – высокая плотность микрососудов в очаге аденокарциномы пациента 1-й группы до ВИФУ, × 200; б – неоангиогенез в зоне грануляций у пациента 1-й группы через 3 мес. после ВИФУ, × 100; в – редукция микрососудистого русла на фоне выраженного фиброза у пациента 1-й группы через 12 мес. после ВИФУ в сочетании с ГТ, × 100; г – высокая плотность микроциркуляторного русла в очаге рецидивной опухоли через 12 мес. после монотерапии ВИФУ, × 200*

опухолевой или неопухолевой паренхимы. После монотерапии ВИФУ плотность микрососудов в этих зонах (см. рис. 1, *г*) превышала исходные параметры, в то время как в наблюдениях с сочетанной андрогенной депривацией ее средние значения сохранялись на дооперационном уровне и были достоверно ниже соответствующих показателей после изолированного воздействия ВИФУ (см. табл. 2). Отрицательная корреляционная взаимосвязь между применением ГТ и показателями микрососудистой плотности в зонах опухолевой и неопухолевой паренхимы (r = –0,81 и –0,59; p = 0,003 и 0,02 соответственно) может указывать на существенную роль андрогенной депривации в ремоделировании микроциркуляторного русла. По данным клинических и экспериментальных исследований, депрессивный эффект андрогенной блокады на сосудистое русло ПЖ может быть связан с изменением баланса про- и антиангиогенных факторов [8, 11], а также с прямым влиянием на гомеостаз эндотелиальных клеток [12].

При исследовании микрогемодинамики методом ЛДФ уже через 3 мес. после ВИФУ на фоне не до конца завершенных процессов созревания грануляционной ткани (см. рис. 1, *б*) у пациентов обеих групп зафиксировано резкое снижение параметров микрокровотока при сохранении значительной вариабельности индивидуальных значений ПМ в точке проекции ПЖ (рис. 2, *а*, *б*). Достоверные различия между показателями

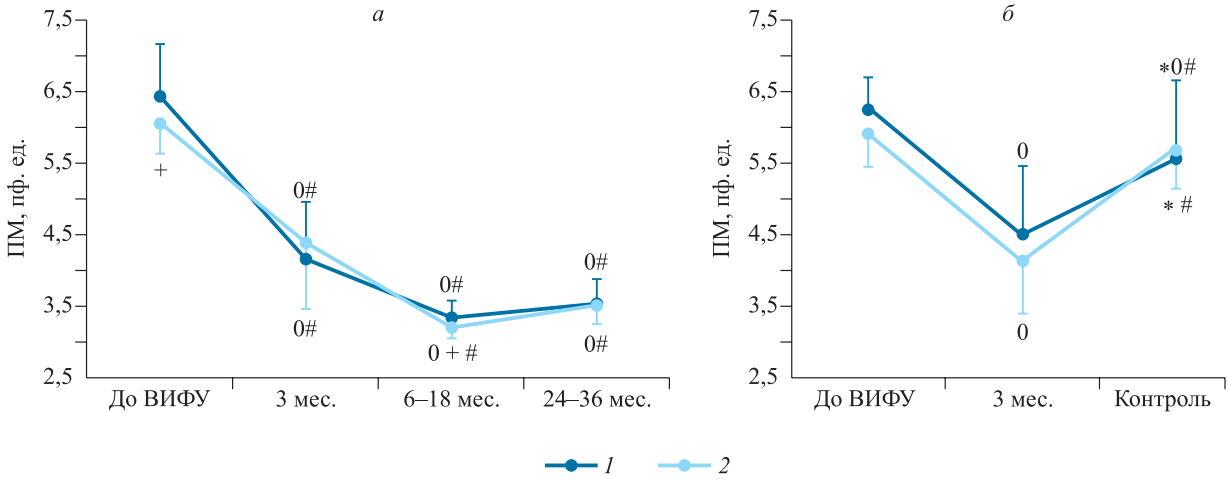

Рис. 2. *Динамика показателя микроциркуляции в точке проекции ПЖ в наблюдениях 1-й (а) и 2-й групп (б) на фоне ВИФУ в режиме монотерапии (1) и в сочетании с ГТ (2). Обозначены статистически значимые отличия от величин соответствующих показателей: * – 1-й группы (среднее значение ПМ в сроки, предшествовавшие контрольной биопсии, см. табл. 1; $p < 0,001$), $^{+}$ – без ГТ ($p < 0,05$), ^{0} – до лечения ($p < 0,05$); $^{\#}$ – предыдущего периода наблюдения ($p < 0,05$).*

1-й и 2-й групп (соответственно 4,24 ± 0,82 и 4,32 ± 0,84 пф. ед.), а также наблюдениями с наличием и отсутствием ГТ в обеих группах отсутствовали (см. табл. 1).

Через 6–18 мес. после ультразвуковой абляции у пациентов без рецидива фиксировались минимальные значения ПМ (в среднем 3,29 ± 0,23 пф. ед.), что совпадало по времени со сроками выполнения плановых контрольных биопсий. Отмечено более выраженное снижение ПМ в случаях с применением сочетанной ГТ (см. табл. 1, рис. 2, *а*). Через 24–36 мес. у пациентов 1-й группы зарегистрировано умеренное повышение ПМ по сравнению с предыдущим периодом наблюдения при отсутствии различий, ассоциированных с сочетанным применением андрогенной депривации (см. табл. 1, рис. 2, *а*).

У большинства пациентов 2-й группы показатели микроциркуляции в точке проекции ПЖ после первичного снижения в последующем (через 6–36 мес.) значительно повышались, практически возвращаясь к предоперационному уровню (см. рис. 2, *б*). Такое возрастание сопряжено с резким увеличением вероятности прогрессирования РПЖ – повышние контрольных значений ПМ до уровня ≥ 4,5 пф. ед. в 24 из 28 наблюдений (85,7 %) предшествовало морфологической верификации рецидива, в то время как более низкие значения лишь в четырех (4,4 %) случаях были ассоциированы с последующим прогрессированием (ОР = 19,5; 95%-й ДИ 7,4–51,4; чувствительность – 86 %, специфичность – 96 %).

Установлена положительная корреляция контрольных значений ПМ с плотностью микрососудов в области неопухолевых желез (r = 0,54; p = 0,02) и уровнем ПСА в соответствующий период наблюдения (r = 0,57; p = 0,004), а также с выявлением локального рецидива (r = 0,70; p < 0,001).

ЗАКЛЮЧЕНИЕ

Сравнительный анализ параметров микрогемодинамики в точке проекции простаты и морфометрических особенностей микроциркуляторного русла ПЖ на фоне ВИФУ-терапии локализованного РПЖ показал, что к факторам, ассоциированным с успешной ВИФУ-абляцией (отсутствием рецидива в течение 3-летнего периода наблюдения), относится более высокая численная плотность микрососудов в зоне первичного опухолевого очага, а также выраженная редукция ПМЦР в зоне сохранившихся неопухолевых желез после сеанса ВИФУ, сопряженная со значительным снижением параметров ЛДФ в точке проекции ПЖ.

Заметный вклад в ремоделирование микроциркуляторного русла ПЖ вносит использование андрогенной депривации, которое уже на предварительном этапе приводит к уменьшению ПМЦР первичной опухоли и снижению косвенных показателей микрокровотока. В сравнении с изолированным воздействием ВИФУ сочетание ультразвуковой абляции с курсом андрогенной блокады сопровождается относительным снижением числа микрососудов в зонах опухолевой и неопухолевой паренхимы в контрольных образцах пациентов с рецидивом, а также меньшими значениями ПМ у пациентов 1-й группы через 6–18 мес. после ультразвуковой абляции.

Корреляционные взаимосвязи между параметрами ЛДФ в точке проекции ПЖ и морфометрическими характеристиками ее микрососудистого русла, а также достоверная ассоциация между повторным повышением показателей ЛДФ и выявлением местного рецидива РПЖ через 6 мес. и более после сеанса ультразвуковой абляции указывают на возможность использования данного метода в комплексном мониторинге результатов ВИФУ-терапии локализованного РПЖ.

СПИСОК ЛИТЕРАТУРЫ

1. *Крянга А.А., Кулишова Т.В., Газаматов А.В.* Косвенная оценка состояния микроциркуляции в предстательной железе у больных хроническим абактериальным простатитом в динамике на фоне комплексного сочетанного лечения // Лазер. медицина. 2016. 20. (4). 52–55.

2. *Мерабишвили В.М., Петрова Н.Г., Атрощенко А.В., Харитонов М.В.* Эпидемиология рака предстательной железы (популяционное исследование) // Вопр. онкологии. 2014. 60. (4). 458–464.

3. *Неймарк А.И., Кондратьева Ю.С., Неймарк Б.А.* Лазерная допплеровская флоуметрия при заболеваниях мочеполовой системы. М.: Практ. медицина, 2011. 104 с.

4. *Неймарк А.И., Неймарк Б.А., Лушникова Е.Л., Бакарев М.А., Левин В.П., Ноздрачев Н.А., Тачалов М.А.* Способ диагностики рецидивов рака предстательной железы у мужчин. Пат. 2658460 РФ; Опубл. 21.06.2018.

5. *Неймарк А.И., Тарасова Т.С.* Способ дифференциальной диагностики рака предстательной железы. Пат. 2361520 РФ; Опубл. 20.07.2009.

6. *Неймарк А.И., Тачалов М.А., Неймарк Б.А.* Адьювантная гормональная терапия у пациентов, перенесших HIFU-терапию по поводу локализованного рака предстательной железы // Онкоурология. 2014. (3). 69–72.

7. *Фомкин Р.Н., Воронина Е.С., Попков В.М., Маслякова Г.Н., Блюмберг Б.И.* Прогностическое значение молекулярно-биологических, морфологи-

ческих и клинических маркеров в оценке эффективности лечения локализованного рака предстательной железы высокоинтенсивным сфокусированным ультразвуком // Эксперим. и клин. урология. 2013. (4). 29–33.

8. *Aslan G., Cimen S., Yorukoglu K., Tuna B., Sonmez D., Mungan U., Celebi I.* Vascular endothelial growth factor expression in untreated and androgen-deprived patients with prostate cancer // Pathol. Res. Pract. 2005. 201. (8-9). 593–598.

9. *Biermann K., Montironi R., Lopez-Beltran A., Zhang S., Cheng L.* Histopathological findings after treatment of prostate cancer using high-intensity focused ultrasound (HIFU) // Prostate. 2010. 70. (11). 1196–1200.

10. *Chaussy C.G., Thuroff S.* High-Intensity focused ultrasound for the treatment of prostate cancer: a review // J. Endourol. 2017. 31. (1). S30–37.

11. *Colombel M., Filleur S., Fournier P., Merle C., Guglielmi J., Courtin A., Degeorges A., Serre C.M., Bouvier R., Clézardin P., Cabon F.* Androgens repress the expression of the angiogenesis inhibitor thrombospondin-1 in normal and neoplastic prostate // Cancer Res. 2005. 65. (1). 300–308.

12. *Godoy A., Watts A., Sotomayor P., Montecinos V.P., Huss W.J., Onate S.A., Smith G.J.* Androgen receptor is causally involved in the homeostasis of the human prostate endothelial cell // Endocrinology. 2008. 149. (6). 2959–2969.

13. *Luczynska E., Gasinska A., Wilk W.* Microvessel density and expression of vascular endothelial growth factor in clinically localized prostate cancer // Pol. J. Pathol. 2013. 64. (1). 33–38.

14. *Miyata Y., Mitsunari K., Asai A., Takehara K., Mochizuki Y., Sakai H.* Pathological significance and prognostic role of microvessel density, evaluated using CD31, CD34, and CD105 in prostate cancer patients after radical prostatectomy with neoadjuvant therapy // Prostate. 2015. 75. (1). 84–91.

15. *Rubin M.A., Buyyounouski M., Bagiella E., Sharir S., Neugut A., Benson M., de la Taille A., Katz A.E., Olsson C.A., Ennis R.D.* Microvessel density in prostate cancer: lack of association with tumor grade, pathologic stage and clinical outcome // Urology. 1999. 53. (3). 542–547.

16. *Russo G., Mischi M., Scheepens W., de la Rosette J.J., Wijkstra H.* Angiogenesis in prostate cancer: onset, progression and imaging // BJU Int. 2012. 110. 794–808.

17. *Wu F., Chen W.Z., Bai J., Zou J.Z., Wang Z.L., Zhu H., Wang Z.B.* Tumor vessel destruction resulting from high-intensity focused ultrasound in patients with solid malignancies // Ultrasound Med. Biol. 2002. 28. (4). 535–542.

FUNCTIONAL AND MORPHOMETRIC EVALUATION OF PROSTATE MICROCIRCULATION FOLLOWING HIGH-INTENSITY FOCUSED ULTRASOUND THERAPY WITH ANDROGEN DEPRIVATION FOR PROSTATIC ADENOCARCINOMA

Vladimir Pavlovich LEVIN[1], Aleksandr Izrailevich NEYMARK[1], Igor Viktorovich KACHESOV[2], Sergey Markovich BALAKHNIN[2], Maksim Aleksandrovich BAKAREV[2]

[1] *Altai State Medical University*
656038, Barnaul, Lenin av., 40,

[2] *Institute of Molecular Pathology and Pathomorphology of Federal Research Center for Fundamental and Translational Medicine*
630117, Novosibirsk, Timakov str., 2

Objective. To evaluate morphometric and hemodynamic changes in the prostate microcirculation under high-intensity focused ultrasound therapy (HIFU) combining with androgen deprivation in prostate cancer patients with a focus on the treatment effect assessment. **Material and methods.** 119 patients with localized adenocarcinoma of the prostate (T2a-cN0M0) were examined prior to HIFU ablation and 3 to 36 months following the treatment. Microvascular density in the prostate tissue and hemodynamic parameters recorded by laser Doppler flowmetry at the prostate projection area (PPA) of the skin were analyzed comparatively. **Results and discussion.** Successful HIFU ablation (recurrence free survival at 3-year follow-up period) was associated with higher pretreatment microvascular density in the prostate tumor tissue and with a marked reduction of this parameter in the areas of residual non-neoplastic parenchyma after the ablation, which was accompanied by a significant decrease in PPA microhemodynamics. A course of androgen deprivation administered 1–3 months prior to ablation contributed to a moderate pre-HIFU reduction of tumor vascularization and PPA microcirculation index. As compared to HIFU monotherapy, cooperative use of HIFU and androgen blockade was associated with a relative decrease in the number of microvessels in the areas of residual neoplastic and non-neoplastic parenchyma in cases with local recurrence. A substantial increase of PPA microcirculation indices 6 or more months after HIFU ablation was found to be strongly associated with prostate cancer local recurrence which suggests that laser Doppler flowmetry could be used in the complex monitoring of the outcome from HIFU therapy for prostatic adenocarcinoma.

Key words: prostate cancer, high-intensity focused ultrasound, HIFU, androgen deprivation, microvascular density, laser Doppler flowmetry.

Levin V.P. *– postgraduate student, e-mail: pathol@inbox.ru*
Neymark A.I. *– doctor of medical sciences, professor, head of the chair for urology and nephrology, e-mail: pathol@inbox.ru*
Kachesov I.V. *– candidate of medical sciences, leading researcher of laboratory for clinical morphology of main diseases, e-mail: pathol@inbox.ru*
Balakhnin S.M. *– candidate of medical sciences, leading researcher of laboratory for molecular mechanisms of pathological processes, e-mail: pathol@inbox.ru*
Bakarev M.A. *– doctor of medical sciences, professor, head of laboratory for clinical morphology of main diseases, e-mail: pathol@inbox.ru*