УДК 591.484.3 - 617.7-007.681 DOI: 10.15372/SSMJ20180514

ВОЗРАСТНАЯ МАКУЛЯРНАЯ ДЕГЕНЕРАЦИЯ И ГЛАУКОМА. ЭПИДЕМИОЛОГИЧЕСКИЕ И КЛИНИКО-ПАТОГЕНЕТИЧЕСКИЕ АСПЕКТЫ СОЧЕТАННОГО ТЕЧЕНИЯ

Анжелла Жановна ФУРСОВА[1,2], Ольга Геннадьевна ГУСАРЕВИЧ[2], Михаил Сергеевич ТАРАСОВ[1], Мария Андреевна ВАСИЛЬЕВА[1], Надежда Викторовна ЧУБАРЬ[1], Нелли Васильевна ЛИТВИНОВА[1]

[1] *Государственная Новосибирская областная клиническая больница*
630008, г. Новосибирск, ул. Немировича-Данченко, 130

[2] *Новосибирский государственный медицинский университет Минздрава России*
630091, г. Новосибирск, Красный просп., 52

Возрастная макулярная дегенерация (ВМД) и глаукома являются в настоящее время основными причинами необратимой потери зрения в развитых странах. Анализ 5000 амбулаторных карт пациентов старше 50 лет выявил наличие глаукомы в 30,3 % случаев, ВМД – в 37,94 %, их сочетание – в 20,3 %. При этом в структуре ВМД признаки сухой формы заболевания диагностированы в 74 % случаев, географической атрофии – в 12 % и влажной формы – в 14 %. В статье проанализированы основные патогенетические механизмы развития заболеваний, показана роль различий в количественных и качественных составляющих биомаркеров окислительного стресса, эндотелиальной дисфункции, воспаления, которые являются предикторами начала и развития коморбидной патологии, позволяют идентифицировать группы риска и прогноз терапии. Ведущая роль сосудистой теории патогенеза, связанной с нарушением перфузии головки зрительного нерва, сетчатки и хориоидеи, определяет диагностическую значимость параметров толщины слоя перипапиллярных нервных волокон и слоя ганглиозных клеток сетчатки в дифференциальной диагностике этой патологии. Применение ингибиторов ангиогенеза при лечении ВМД на фоне глаукомы является безопасным и значимо не влияет на уровень офтальмотонуса и глазного кровотока, но требует тщательного мониторинга динамики зрительно-функциональных и структурных изменений сетчатки, зрительного нерва и своевременной коррекции терапии. Сочетанное течение заболеваний, имеющих нейродегенеративный характер поражения, ведет к снижению не только зрительных, но и когнитивных функций, значимо влияет на качество жизни пациентов старшей возрастной группы и их адаптацию в обществе.

Ключевые слова: возрастная макулярная дегенерация, первичная открытоугольная глаукома, географическая атрофия.

Старение населения представляет собой глобальную тенденцию последних десятилетий, связанную с серьезными изменениями как в демографической политике, так и в кардинальной модификации и повышении доступности методов превентивного и хирургического лечения острой кардиоваскулярной и нейрососудистой патологии. По прогнозам ООН, в ближайшие 40 лет доля людей старше 60 лет увеличится почти в два раза: с 11,7 % в 2013 г. до 21,1 % мирового населения к 2050 г. [24].

В России средняя продолжительность жизни с 1995 по 2013 г. возросла на 7,4 года и составила 71,9 года [3]. С увеличением продолжительности жизни и количества пожилых людей в структуре населения резко повышается и распространенность возраст-зависимых заболеваний, из которых наиболее значимо влияющими на качество жизни являются заболевания органа зрения. Более 246 млн человек во всем мире испытывают зрительные нарушения, при этом 45 млн из них слепые, с ежегодным приростом 1–2 млн в год.

Фурсова А.Ж. *– д.м.н., зав. офтальмологическим отделением, e-mail: anzhellafursova@yandex.ru.*
Гусаревич О.Г. *– д.м.н., проф., e-mail: olga.gusarevich@gmail.com*
Тарасов М.С. *– врач-офтальмолог, e-mail: kalman87@mail.ru*
Васильева М.А. *– врач-офтальмолог, e-mail: maryansk@mail.ru*
Чубарь Н.В. *– врач-офтальмолог, e-mail: nvchubar@mail.ru*
Литвинова Н.В. *– врач-офтальмолог, e-mail: ishenko1411nelli@yandex.ru*

Глаукома и возрастная макулярная дегенерация (ВМД) служат основными причинами выраженной потери зрения, а в случае глаукомы – даже полной слепоты [12, 25].

Метаанализ показал, что 7–8 % в мировой популяции страдают ВМД, примерное количество заболевших в мире к 2020 г. составит 196 млн человек и возрастет до 288 млн в 2040 г. [27]. Диагноз глаукомы установлен у 67 млн человек, что составляет 12,3 % мировой популяции, предполагается увеличение численности таких пациентов до 76 млн к 2020 г. и до 111,8 млн к 2040 г. В Европе глаукома диагностирована у 21,8 % населения, при этом в структуре слепоты она составляет 20,8 %, ВМД – 26 %, диабетическая ретинопатия – 8,9 % [20]. В Российской Федерации глаукома лидирует в структуре причин слепоты и составляет в среднем 27 %, доля ВМД – 12,5 % [1]. Эпидемиологические исследования выявили общую распространенность ВМД и глаукомы в популяции в возрасте 52–85 лет 0,1 %, а среди пациентов с ВМД заболеваемость глаукомой в среднем составила 5,4 % [15].

Представляется наиболее важным своевременное выявление ВМД у пациентов с глаукомой для назначения адекватной терапии и мониторинга функциональных и структурных изменений сетчатки до манифестации грубых дегенеративных повреждений, связанных с прогрессией глаукомы. Будучи хроническими прогрессирующими многофакторными заболеваниями, ВМД и глаукома становятся основными причинами страдания пациентов старшей возрастной группы. Общими признаками этих самостоятельных, вроде бы независимо протекающих заболеваний, являются связь с возрастом, общие факторы риска, бессимптомное начало, хроническое прогрессирующее течение, двусторонний несимметричный процесс, необходимость ранней диагностики. Сочетанное течение заболеваний при отсутствии адекватного контроля уровня внутриглазного давления, степени функциональных и структурных нарушений ведет к выраженному снижению или потере зрения.

Поражая периферическое и центральное зрение, оба заболевания значимо влияют на качество жизни и имеют более высокую вероятность страдания от проблем с передвижением, возможностью самостоятельного приема медикаментов, плохого психологического здоровья, что значимо влияет на состояние здоровья нации и увеличение расходов здравоохранения. Так, при развитой стадии глаукомы снижение светочувствительности на 5 дБ ассоциируется с ростом вероятности нарушений повседневной активности, а снижение остроты зрения при ВМД лучше видящего глаза на 1 линию ассоциируется с 35 % ростом такой вероятности [18].

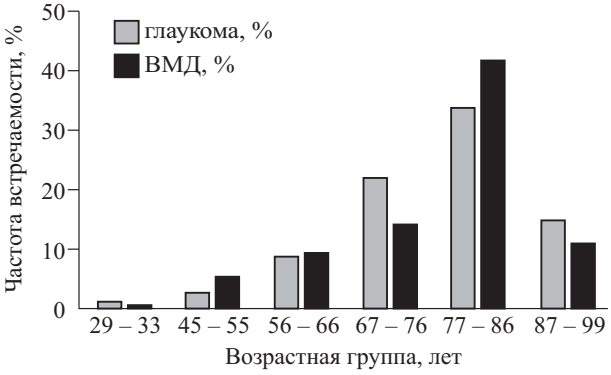

Рис. 1. *Частота глаукомы и ВМД в различных возрастных группах*

Анализ 5000 амбулаторных карт пациентов старше 50 лет, наблюдавшихся в консультативной поликлинике Новосибирской областной клинической больницы, и данных регистра показал, что диагноз «глаукома» установлен у 1651 (30,3 %) человека, «ВМД» – у 1897 (37,94 %), «катаракта» – у 3245 (64,9 %) человек. При этом сочетание глаукомы с ВМД обнаружено у 1015 (20,3 %) пациентов, глаукомы с катарактой – у 1289 (64,9 %), ВМД с катарактой – у 1579 (31,58 %). Среди больных глаукомой лица в возрасте старше 60 лет составляют 89,4 % (включая 25,97 % старше 80 лет), среди больных ВМД – 90 % (включая 54 % старше 80 лет). Частота заболеваемости в различных возрастных группах представлена на рис. 1. Из 1650 пациентов с глаукомой (учитываем один худший глаз) большинство (1421, 86,12 %) – с первичной открытоугольной глаукомой, при этом 963 (58,34 %) пациента наблюдаются более 5 лет.

При анализе частоты клинических форм обращает на себя внимание, что в структуре ВМД (1897 глаз) преобладает сухая форма – 74 %, пациенты с географической атрофией составили 12 %, влажная форма диагностирована у 14 % пациентов. При сочетанном течении заболевания (1021 глаз) более 79 % составляет сухая ВМД, количество глаз с географической атрофией возрастает до 14 %, и при этом уменьшается количество диагностированной влажной формы – 7 % (по сравнению с 14 % без ассоциации с глаукомой). Заслуживают внимания и полученные данные о зависимости распределения по формам ВМД в зависимости от стадии глаукомы (рис. 2).

Так, при начальной стадии глаукомы 78 % составляет сухая форма и 22 % влажная, при этом нет ни одного случая диагностированной географической атрофии. По мере прогрессирова-

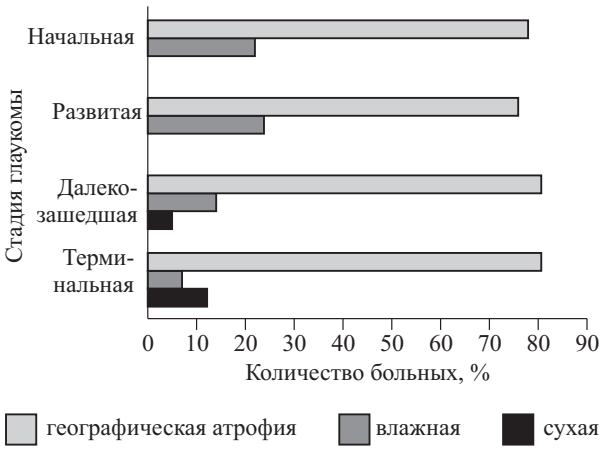

Рис. 2. *Распределение по клиническим формам ВМД в зависимости от стадии глаукомы*

ния глаукомного процесса происходит перераспределение в сторону увеличения сухой стадии и географической атрофии и уменьшение встречаемости влажной формы практически в 3 раза к терминальной стадии глаукомы. До настоящего времени всего несколько исследований затронуло проблему связи между глаукомой и заболеваниями сетчатки. Заслуживает внимания крупное исследование в США (5174 пациента), показавшее, что глаукома часто протекает на фоне других заболеваний глаз или параллельно с ними. При этом при первичной открытоугольной глаукоме (15,7 %) чаще, чем при других ее формах (включая нормотензивную, псевдоэксфолиативную и пигментную), встречается коморбидная ретинальная патология [13]. В нашем исследовании преобладали пациенты с первичной открытоугольной глаукомой (88 %), но среди них было 3 % лиц с закрытоугольной глаукомой и 9 % – с нормотензивной.

В литературе обсуждаются общие патофизиологические механизмы развития ВМД и глаукомы. До недавнего времени не было общепризнанного мнения о генетическом вкладе в развитие ВМД и первичной открытоугольной глаукомы. Результаты метаанализа идентифицировали 35 локусов, связанных с ВМД, и только 7 локусов, детерминирующих развитие глаукомы. Только для *ABCA1* подтверждена ассоциация с обоими заболеваниями [6]. Кроме того, показана роль идентичных циркулирующих биомаркеров, определяющих пути развития как глаукомы, так и ВМД. Различия в концентрациях становятся определяющими в развитии того или иного заболевания, но часто и детерминируют сочетанное их течение. Молекулярные патофизиологические механизмы развития и течения глаукомы связаны, прежде всего, с нейродегенеративными нарушениями. Вместе с тем биомаркеры стресса, апоптоза, повреждения ДНК, молекулы клеточной адгезии, ремоделирования клеточных структур, нарушения энергетического метаболизма являются определяющими. Доказана строгая биологическая взаимосвязь между воспалением, окислительным стрессом и эндотелиальной дисфункцией в формировании и прогрессии ВМД. Различия в количественных и качественных составляющих биомаркеров, представляющих собой проявления окислительного стресса, эндотелиальной дисфункции, воспаления и определяют основные патогенетические механизмы развития заболеваний. Они служат предикторами начала болезни, ее развития, идентификации групп риска и даже прогноза терапии [26].

Так, при изучении структуры сопутствующих заболеваний у пациентов с глаукомой и ВМД обращает на себя внимание, что у 79 % больных имелись нарушения липидного обмена и у 81 % – повышение уровня холестерина в сыворотке крови. Во всех группах пациентов обнаружено наличие сопутствующей патологии, при этом среди лиц, коморбидных по глаукоме и ВМД, достоверно увеличивается заболеваемость нозологическими формами с аналогичными сосудистыми механизмами патогенеза в своем развитии. Структура сопутствующих сосудистых заболеваний представлена на рис. 3.

Бесспорной является сосудистая теория развития этих заболеваний. Исследования H. Remsch с соавт. показали, что у пациентов с неоваскулярной ВМД уменьшен хориоидальный и ретинальный кровоток [21]. Ишемия и гипоксия вследствие недостаточной хориоидальной перфузии активизируют развитие неоангиогенеза [4, 7]. Образование патологических сосудов служит пусковым механизмом развития хориоидальной неоваскуляризации, приводящей к значительной потере центрального зрения. Для глаукомы существуют две основные теории патогенеза: сосудистая и механическая. Повышение ВГД вызывает развитие глаукомной оптической нейропатии за счет компрессии решетчатой пластинки, нарушения кровообращения в ретинальных кровеносных сосудах и блока аксоплазматического тока в нервных волокнах, что усугубляет процесс и ведет к дальнейшему его прогрессированию. Исследования последних лет выдвинули на первый план важность именно сосудистой теории патогенеза, что объясняет связь между глаукомой и многими другими заболеваниями, имеющими аналогичные механизмы в своем развитии, включая нарушение перфузии головки зрительного нерва, сетчатки и хориоидеи. Соответственно,

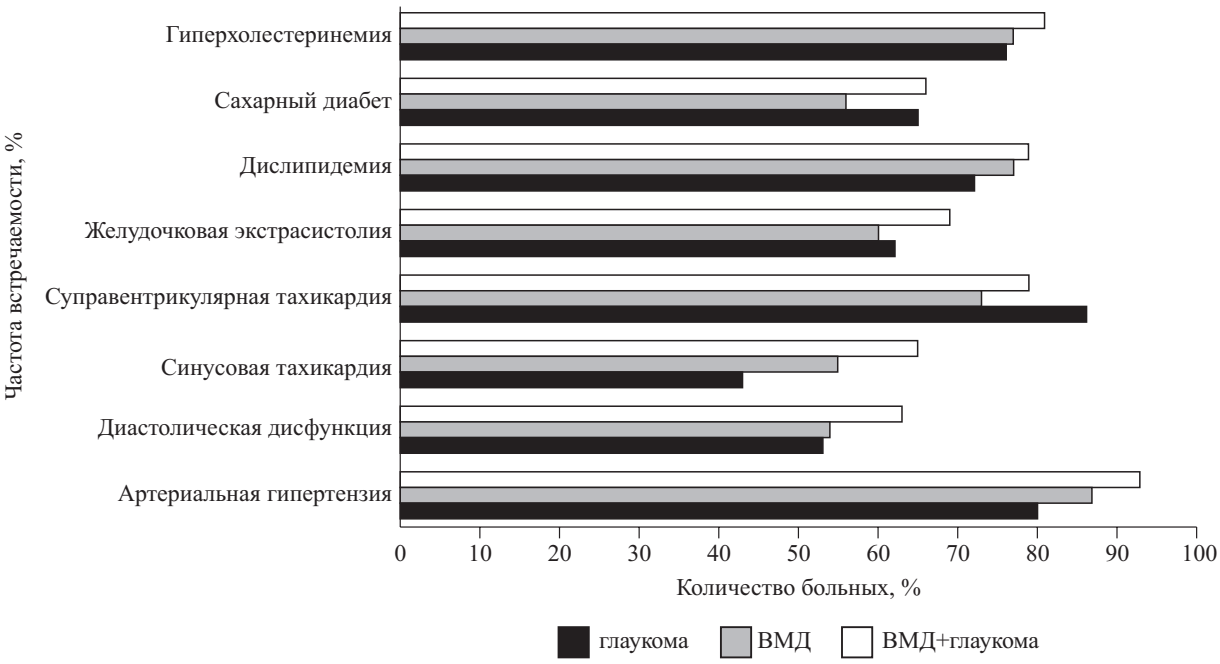

Рис. 3. *Структура распределения сопутствующих заболеваний*

глаукома и ВМД – два заболевания, разделяющие подобные патофизиологические механизмы развития. Так, при ВМД традиционно считалось, что все изменения происходят на уровне наружных слоев сетчатки, в частности пигментного эпителия и фоторецепторов с наружной пограничной мембраной [8]. Основные изменения, связанные с глаукомным процессом, определяются преимущественно во внутренних слоях сетчатки, в ганглиозно-клеточном комплексе: слое нервных волокон, слое ганглиозных клеток и внутреннем плексиформном слое [23].

В настоящее время, в связи с широким распространением оптической когерентной томографии, ангиографии пристальное внимание уделяется исследованию при ВМД и внутренних слоев сетчатки, в частности ганглиозно-клеточного комплекса. В работах I. Zucchiatti с соавт. показано достоверное уменьшение слоя ганглиозных клеток сетчатки при ВМД по сравнению с нормальной популяцией [29].

Исследования U. Rimayanti с соавт. [22] установили, что толщина ганглиозно-клеточного комплекса уменьшена в глазах с клиническими признаками васкулярной ВМД при отсутствии достоверного изменения парапапиллярной толщины слоя ретинальных нервных волокон в любом из квадрантов. В работе N.E. Medeiros с соавт. показано, что пациенты с неоваскулярной ВМД имели на 47 % меньшую толщину слоя ганглиозных клеток сетчатки в отличие от неэкссудативной стадии, при которой когда нет достоверного отличия [17]. При этом число ганглиозных клеток сетчатки не отличалось от такового в контрольной группе [11], что связано с нарушением кровоснабжения на фоне длительно существующего отека, ведущего к гибели не только фоторецепторов, но и клеток всех слоев. Точечные кровоизлияния сетчатки при нВМД, как правило, располагаются во внутренних слоях сетчатки [14]. Показана роль сосудистых аномалий в слое ганглиозных клеток, внутреннем плексиформном и внутреннем ядерном слоях, которые вызваны длительным существованием дистрофии сетчатки, локализованной в ее наружных отделах [5]. Кроме того, хроническая персистенция жидкости, как во внутренних, так и внешних слоях вызывает механическое сдавление клеточных структур сетчатки, приводящее к гибели ганглиозных клеток [17]. Таким образом, параметр уменьшения ганглиозно-клеточного комплекса не может быть определяющим отличием в группах пациентов с ВМД на фоне глаукомы и без нее. Но параметр толщины слоя ретинальных нервных волокон СНВС может использоваться для диагностики глаукомы на фоне сочетанной ретинальной патологии [23]. Полученные результаты согласуются с данными J.F. Griffith и J. Goldberg, что пациенты с глаукомой, имеющие коморбидную патологию сетчатки, имеют больший риск развития слепоты и низкого зрения, чем при их отсутствии [9].

Как часть центральной нервной системы, сетчатая оболочка может быть отражением всех патологических процессов, происходящих в го-

ловном мозге. Амилоидоз, сопровождающийся накоплением амилоида β, первоначально считался специфическим и эксклюзивным следствием изменений головного мозга, характерных для болезни Альцгеймера. В последнее время обнаружены аналогичные нарушения и в сетчатке. Патологические изменения, такие как синаптическая дисфункция, потеря нейронов, провоспалительная активность, митохондриальные нарушения и окислительный стресс, были связаны с накоплением амилоида β в тканях мозга. Сегодня доказано, что амилоидоз характерен для глаукомы и возрастной макулярной дегенерации. При этом при аналогичных болезнях Альцгеймера патологические изменения не являются специфичными для мозга и могут начинаться в сетчатке гораздо раньше. Поэтому, по мнению ряда исследователей-нейропатофизиологов, сетчатка может быть «окном» в мозг для изучения ранних патофизиологических механизмов нейродегенерации. Предшественник амилоида – белок APP (amyloid precursor protein), трансмембранный гликопротеин 1-го типа, представленный несколькими изоформами, в здоровой сетчатке продуцируется ретинальным пигментным эпителием. Именно накопление амилоида β и APP в сетчатке запускает развитие амилоид-ассоциированной дегенерации, ведущей к амилоидной микроангиопатии, дисфункции митохондрий и активации микроглии [16]. В исследовании D. Prins с соавт. [19] показана роль изменений головного мозга, являющихся причиной снижения визофункциональных показателей при глаукоме, ВМД и врожденных дистрофиях сетчатки.

Обнаружена связь между дефектами полей зрения и уменьшением серого вещества в затылочном кортексе (преимущественно левая гемисфера), а также редукцией белого вещества в зоне зрительной лучистости и зрительной коры. Так, глаукома и ВМД, являясь нейродегенеративными заболеваниями, имеющими хроническое, прогрессирующее течение, как и болезнь Альцгеймера, сопровождаются дегенерацией латеральных коленчатых тел, уменьшением веса хиазмы зрительного пути, диаметра зрительного нерва, объема белого и серого вещества по всему зрительному пути с наличием четкой корреляции со стадией и длительностью заболевания. В исходе долгосрочного течения этих заболеваний лежит дистрофия кортекса и ретинотопическая нейрональная дистрофия. Механизм развития идентичен и лечение должно быть направлено не только на глазные, но и на неврологические нарушения [19]. Вследствие этого становится очевидным и снижение когнитивных функций пациентов с сочетанным течением ВМД и глаукомы. В исследовании Harrabi H. показано, что пациенты с ВМД и глаукомой не просто имели меньшую скорость чтения, мыслительных процессов, процесса узнавания даже известных предметов, но и замедленную скорость и низкое качество запоминания, медленную скорость реакции, что неизбежно сопровождалось депрессивными расстройствами, сниженной возможностью самостоятельного передвижения и ограничением двигательной активности [10]. В соответствии с данными метаанализа частота депрессии в среднем при заболеваниях глаз составляет 25 %: при синдроме сухого глаза – 29 %, при глаукоме – 25 %, при ВМД – 24 % [28]. Комплексная оценка физического, психологического, эмоционального состояния больного, основанная на его субъективном восприятии, определяет качество жизни пациента [2]. Именно снижение качества жизни является еще одной значимой характеристикой этих параллельно протекающих заболеваний.

Использование опросника NEI-VFQ-25 позволило нам провести сравнительный анализ по основным характеристикам, влияющим на качество жизни больных глаукомой, ВМД, ВМД в сочетании с глаукомой и лиц группы контроля. Демографические и визофункциональные характеристики представлены в табл. 1 и 2. Анализ максимально корригированной остроты зре-

Таблица 1

Демографические характеристики пациентов в сравниваемых группах

Характеристика	Глаукома, $n = 50$	ВМД, $n = 50$	Глаукома + ВМД, $n = 50$	Контроль, $n = 50$
Возраст, лет	62,22 ± 5,66	64,88 ± 10,52	69,34 ± 8,66	66,63 ± 5,92
Количество мужчин/ количество женщин	22/28	29/21*	28/21*	23/27

Примечание. Здесь и в табл. 2 данные представлены в виде среднее арифметическое ± стандартное отклонение; при сравнении количественных и номинальных данных применяли соответственно критерий Стьюдента и точный критерий Фишера; * – отличие от величины соответствующего показателя группы контроля статистически значимо при $p < 0,05$.

Таблица 2

Функциональные показатели пациентов в сравниваемых группах

Характеристика	Глаукома, *n* = 50	ВМД, *n* = 50	Глаукома + ВМД, *n* = 50	Контроль, *n* = 50
Максимально корригированная острота зрения	0,40 ± 0,1	0,35 ± 0,11*	0,35 ± 0, 02*	0,39 ± 0,13
Поля зрения, дБ				
24 -2 Md	−4, 90 ± 2,34*	−2,12 ± 1,44	–6, 60 ± 1,35*	−2, 00 ± 1,26
24 -2 PSD	4,94 ± 3,45*	1,74 ± 1,11	5,77 ± 2,15*	1,14 ± 1,51
10 -2 Md	–2,34 ± 1,55*	–2,74 ± 1,55*	–7,34 ± 1,12*	–1,55 ± 0,46
10 -2 PSD	4,23 ± 0,72*	2,12 ± 0,50*	5,13 ± 2,71*	1,56 ± 0,93
Центральная скотома (число пациентов)	3*	19*	18*	0

ния достоверно снижен у пациентов с ВМД и в группе сочетанной патологии. Исследование центрального поля зрения по программе 24-2 выявляет большую пораженность в группах пациентов с глаукомой, как единственной патологии, так и в сочетании с ВМД, а по программе 10-2 большее поражение обнаружено в группе с ВМД (одиночной и в сочетании с глаукомой). Количество пациентов, считающих свои возможности по приведенным характеристикам удовлетворительными, представлено на рис. 4. Как следует из проведенного опроса, снижение качества жизни у пациентов с глаукомой и ВМД представлено по всем анализируемым параметрам. При этом у пациентов, страдающих одновременно и глаукомой, и ВМД, значимо снижается активность на близком расстоянии, а ощущение поля зрения, возможности передвижения на дальние расстояния и общее здоровье удовлетворяют не более 35 % опрошенных. Обнаружена корреляция между остротой зрения, наличием центральных скотом и работой на близком расстоянии, что представляется логичным и закономерным.

ВЫВОДЫ

1. ВМД и глаукома, являясь хроническими прогрессирующими многофакторными заболеваниями, становятся основными причинами страдания пациентов старшей возрастной группы.

2. Оба заболевания имеют сходные патогенетические механизмы развития, часто сочетаются с сердечно-сосудистыми и нервно-дегенеративными заболеваниями, значимо влияют на качество жизни пациентов.

3. В клинической практике отмечено снижение случаев влажной формы ВМД на фоне заболеваемости первичной открытоугольной

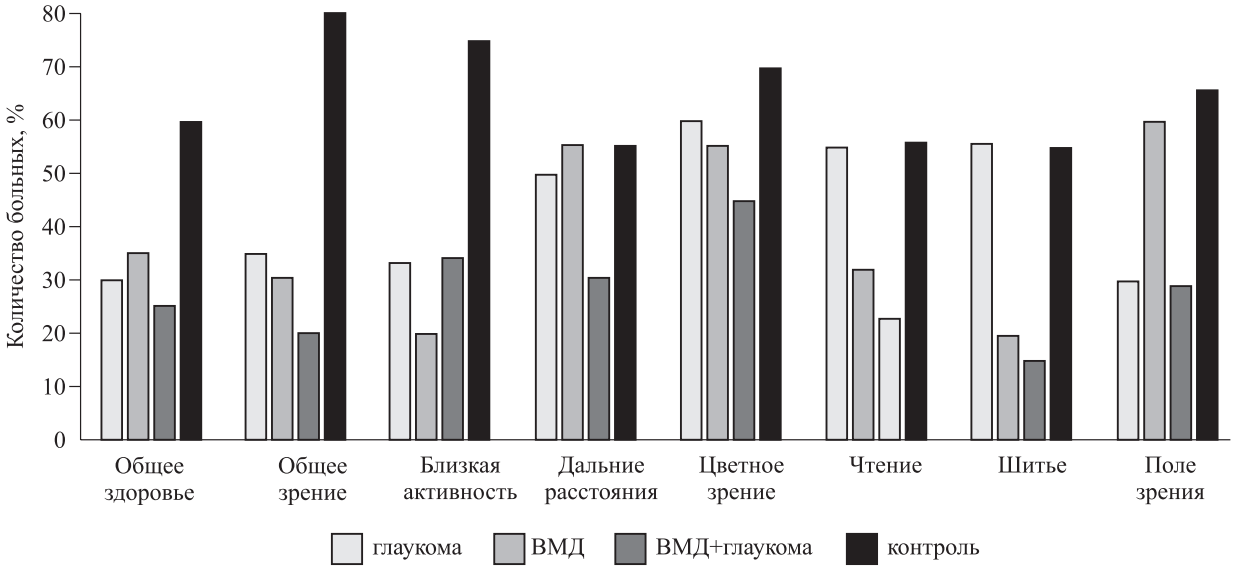

Рис. 4. *Степень субъективной оценки качества жизни по различным характеристикам*

глаукомой при увеличении тенденции раннего формирования географической атрофии.

4. Применение ингибиторов ангиогенеза в лечении неоваскулярной ВМД на фоне глаукомы является обоснованным и безопасным, но требует адекватной компенсации уровня внутриглазного давления, усиления контроля в группах риска за состоянием ВГД, прогрессией глаукомы.

5. Сочетанное течение ВМД и глаукомы определяет необходимость тщательного мониторинга динамики структурных и визофункциональных показателей для своевременного и адекватного лечения с целью сохранения зрительных функций и обеспечения приемлемого качества жизни у пациентов старшей возрастной группы.

КОНФЛИКТ ИНТЕРЕСОВ

Авторы заявляют об отсутствии конфликтов интересов, связанных с данной рукописью.

СПИСОК ЛИТЕРАТУРЫ

1. *Нероев В.В*. Инвалидность по зрению в Российской Федерации // Российский офтальмологический конгресс «Белые Ночи»: тез. докл., СПб., 28–30 мая 2017 г. Санкт-Петербург, 2017. http://glaucoma.eye-portal.ru/neroev-vv-disability-in-sight-in-russian-federation.

2. *Новик А.А., Ионова Т.И*. Руководство по исследованию качества жизни в медицине. 2-е изд. М.: ОЛМА Медиа групп, 2007. 320 с.

3. Статистика: Продолжительность жизни в России. https://ruxpert.ru/ Статистика: Продолжительность_жизни_в_России.

4. *Coleman D.J., Silverman R.H., Rondeau M.J., Lloyd H.O., Khanifar A.A., Chan R.V*. Age-related macular degeneration: choroidal ischaemia? // Br. J. Ophthalmol. 2013. 97. (8). 1020–1029.

5. *Coscas G., de Benedetto U., Coscas F., Li Calzi C.I., Vismara S., Roudot-Thoraval F., Bandello F., Souied E*. Hyperreflective dots: a new spectral-domain optical coherence tomography entity for follow-up and prognosis in exudative age-related macular degeneration // Ophthalmologica. 2013. 229. (1). 32–37.

6. *Cuellar-Partida G., Craig J., Burdon K.P., Wang J.J., Vote B.J., Souzeau E., McAllister I.L., Isaacs T., Lake S., Mackey D.A., Constable I.J., Mitchell P., Hewitt A.W., MacGregor S*. Assessment of polygenic effects links primary open-angle glaucoma and age-related macular degeneration // Sci. Rep. 2016. 6. 26885.

7. *Feigl B*. Age-related maculopathy – Linking aetiology and pathophysiological changes to the ischaemia hypothesis // Prog. Retin. Eye Res. 2009. 28. (1). 63–86.

8. *Garner A., Sarks A., Sarks J.P.* Degenerative and related disorders of the retina and choroids // Pathobiology of ocular disease, 2nd ed. / Ed. M. Dekker. N.Y., 1994. 631–674.

9. *Griffith J., Goldberg J*. Prevalence of comorbid retinal disease in patients with glaucoma at an academic medical center // Clin. Ophthalmol. 2015. 9. 1275–1283.

10. *Harrabi H., Kergoat M.J., Rousseau J., Boisjoly H., Schmaltz H., Moghadaszadeh S., Roy-Gagnon M.H., Freeman E.E*. Age-related eye disease and cognitive function // Invest. Ophthalmol. Vis. Sci. 2015. 56. (2). 1217–1221.

11. *Harwerth R., Wheat J., Rangaswamy N*. Age-related losses of retinal ganglion cells and axons // Invest. Ophthalmol. Vis. Sci. 2008. 49. (10). 37–44.

12. *Hochberg C., Maul E., Chan E.S., Van Landingham S., Ferrucci L., Friedman D.S., Ramulu P.Y*. Association of vision loss in glaucoma and age-related macular degeneration with IADL disability // Invest. Ophthalmol. Vis. Sci. 2012. 53. (6). 32–38.

13. *Hu C., Ho J., Lin H., Kao L*. Association between open-angle glaucoma and neovascular age-related macular degeneration: a case-control study // Eye. 2017. 31. (6). 872–877.

14. *Kashiwagi K., Iizuka Y., Tanaka Y., Araie M., Suzuki Y., Tsukahara S*. Molecular and cellular reactions of retinal ganglion cells and retinal glial cells under centrifugal force loading // Invest. Ophthalmol. Vis. Sci. 2004. 45. (10). 3778–3786.

15. *Krueger D., Milton R., Maunder L*. The Framingham eye study: Introduction to the monograph // Surv. Ophthalmol. 1980. 24. (6). 614–620.

16. *Masuzzo A., Dinet V., Cavanagh C., Mascarelli F., Krantic S*. Amyloidosis in retinal neurodegenerative diseases // Front. Neurol. 2016. 7. 127.

17. *Medeiros N.E., Curcio C.A*. Preservation of ganglion cell layer neurons in age-related macular degeneration // Invest. Ophthalmol. Vis. Sci. 2001. 42. (3). 795–803.

18. *Morgan J*. Optic nerve head structure in glaucoma: Astrocytes as mediators of axonal damage // Eye. 2000. 14. (3b). 437–444.

19. *Prins D., Hanekamp S., Cornelissen F*. Structural brain MRI studies in eye diseases: are they clinically relevant? A review of current findings // Acta Ophthalmol. 2015. 94. (2). 113–121.

20. *Prokofyeva E., Zrenner E*. Epidemiology of major eye diseases leading to blindness in Europe: A literature review // Ophthalmic Res. 2012. 47. (4). 171–188.

21. *Remsch H., Spraul C., Lang G., Lang G*. Changes of retinal capillary blood flow in age-related maculopathy // Graefe's Arch. Clin. Exp. Ophthalmol. 2000. 238. (12). 960–964.

22. *Rimayanti U., Kiuchi Y., Yamane K. et al*. Inner retinal layer comparisons of eyes with exudative age-related macular degeneration and eyes with

age-related macular degeneration and glaucoma // Graefe's Arch. Clin. Exp. Ophthalmol. 2013. 252. (4). 563–570.

23. *Tan O., Chopra V., Lu A.T., Schuman J.S., Ishikawa H., Wollstein G., Varma R., Huang D*. Detection of macular ganglion cell loss in glaucoma by Fourier-domain optical coherence tomography // Ophthalmology. 2009. 116. (12). 2305–2314.

24. *Taylor H*. The global issue of vision loss and what we can do about it // Asia Pac. J. Ophthalmo.l (Phila.). 2016. 5. (2). 95–96.

25. *Umfress A., Brantley M*. Eye care disparities and health-related consequences in elderly patients with age-related eye disease // Semin. Ophthalmol. 2016. 31. (4). 432–438.

26. *Velpandian T., Nath M., Halder N*. Circulating biomarkers in glaucoma, age-related macular degeneration, and diabetic retinopathy // Indian J. Ophthalmol. 2017. 65. (3). 191–198.

27. *Wong W., Su X., Li X., Cheung C.M., Klein R., Cheng C.Y., Wong T.Y*. Global prevalence of age-related macular degeneration and disease burden projection for 2020 and 2040: a systematic review and meta-analysis // Lancet Glob. Health. 2014. 2. (2). e106-e 116.

28. *Zheng Y., Wu X., Lin X., Lin H*. The prevalence of depression and depressive symptoms among eye disease patients: A systematic review and meta-analysis // Sci. Rep. 2017. 7. 453–464.

29. *Zucchiatti I., Parodi M., Pierro L., Cicinelli M.V., Gagliardi M., Castellino N., Bandello F*. Macular ganglion cell complex and retinal nerve fiber layer comparison in different stages of age-related macular degeneration // Am. J. Ophthalmol. 2015. 160. (3). 602–607.

AGE- MACULAR DEGENERATION AND GLAUCOMA. EPIDEMIOLOGICAL AND CLINIC-PATHOGENETIC ASPECTS

Anzhella Zhanovna FURSOVA[1,2], Olga Gennadyevna GUSAREVICH[2], Mihail Sergeevich TARASOV[1], Mariya Andreevna VASILYEVA[1], Nadezhda Viktorovna CHUBAR[1], Nelli Vasilyevna LITVINOVA[1]

[1] *State Novosibirsk Regional Clinical Hospital*
630008, Novosibirsk, Nemirovicha-Danchenko str., 130

[2] *Novosibirsk State Medical University of Minzdrav of Russia*
630091, Novosibirsk, Krasny av., 52

Nowadays age-related macular degeneration (AMD) and glaucoma are the main causes of the irreversible loss of sight in the developed countries. The analysis of 5000 of out-patient records of senior patients (over 50 years) has revealed glaucoma in 30.3 %, AMD in 37.94 %, and their combination in 20.3 % cases. In AMD, the structure signs of the dry form of the disease are diagnosed in 74 % of the cases, the geographical atrophy in 12 % and the wet atrophy — in 14 %. Primary open-angle glaucoma reduces risk of the wet AMD development while the tendency of early formation of the geographical atrophy of the retina increases and the share of the patients with the wet form goes down to 7 %. The article is intended to scrutinize the main pathogenetic mechanisms of the development of the diseases. Distinctions in the quantitative and qualitative components of biomarkers of the oxidative stress, endothelial dysfunction and inflammation are analysed as predictors of the start and development of comorbid pathology. This allows to identify the risk groups and therapy prospects. The vascular theory of pathogenesis related to the reduction of the perfusion of the head of the optic nerve, retina and chorioidea defines the diagnostic importance of the layer thickness parameters of the peripapillar nervous fibers and ganglion cell in differential diagnostics of this pathology. Application of anti-VEGF to patients with AMD and glaucoma is harmless and does not significantly influence the level of intraocular pressure and intraocular blood circulation. However, it requires careful monitoring of dynamics of the visual-functional and structural changes of the retina and optic nerve, as well as timely therapy correction. A combined course of the diseases with neurodegenerative nature of lesion leads to decrease of not only visual, but also cognitive functions, significantly influences of the senior age group patients' quality of life and their adaptation in society.

Key words: age-related macular degeneration, open-angle glaucoma, geographic atrophy.

Fursova A.Zh. *– doctor of medical sciences, head of department, Novosibirsk State Region Hospital, e-mail: anzhellafursova@yandex.ru*
Gusarevich O.G. *– doctor of medical sciences, professor, Novosibirsk State Region Hospital, e-mail: olga.gusarevich@gmail.com*
Tarasov M.S. *– ophthalmologist, Novosibirsk State Region Hospital, e-mail: kalman87@mail.ru*
Vasilyeva M.A. *– ophthalmologist, Novosibirsk State Region Hospital, e-mail: maryansk@mail.ru*
Chubar N.V. *– ophthalmologist, Novosibirsk State Region Hospital, e-mail: nvchubar@mail.ru*
Litvinova N.V. *– ophthalmologist, Novosibirsk State Region Hospital, e-mail: ishenko1411nelli@yandex.ru*