УДК: 617.741-004.1 DOI: 10.15372/SSMJ20180507

ОСОБЕННОСТИ ТЕХНИКИ ФАКОЭМУЛЬСИФИКАЦИИ КАТАРАКТЫ ПРИ ПСЕВДОЭКСФОЛИАТИВНОМ СИНДРОМЕ

Елена Владиленовна ЕГОРОВА

МНТК «Микрохирургия глаза» имени академика С.Н. Федорова Минздрава России, Новосибирский филиал
630096, г. Новосибирск, ул. Колхидская, 10

Традиционные хирургические манипуляции при факоэмульсификации катаракты на фоне псевдоэксфолиативного синдрома (ПЭС) могут быть чрезмерно агрессивными, усугубляющими нестабильность связочно-капсульного аппарата хрусталика. Основной технологической задачей данной хирургии является минимизация зонулярного стресса на всех этапах и, в частности, при удалении ядра хрусталика. **Цель.** Разработать эффективную и безопасную методику удаления ядра хрусталика при факоэмульсификации катаракты на фоне ПЭС. **Материал и методы**. Факоэмульсификация с оригинальной методикой удаления ядра хрусталика выполнена на 765 глазах с катарактой на фоне ПЭС 2-й степени у 683 пациентов в возрасте 52–96 лет. После капсулотомии и гидродиссекции парацентрально в левой половине ядра хрусталика формировалась косая борозда с расколом. Затем в правой части ядра раскол методом вертикального чопа проводился таким образом, чтобы выделить большой «центральный клин», который удалялся без ротации в зоне визуального контроля. Два оставшихся сегмента ядра чопером перемещались в зрачковую зону для безопасной факоэмульсификации. **Результаты.** Во всех случаях данная техника позволила успешно завершить хирургию катаракты и избежать интраоперационных осложнений в виде разрыва задней капсулы хрусталика, ятрогенного зонулодиализа, выпадения стекловидного тела. **Заключение.** Данная оригинальная модификация техники «Stop and Chop» позволяет снизить интраоперационную нагрузку на СКАХ и в условиях ограниченного мидриаза удалить все фрагменты ядра хрусталика под визуальным контролем в пространстве КМХ в максимальном удалении от роговичного эндотелия. Безротационная технология удаления ядра хрусталика методом «центрального клина» эффективна и безопасна при факоэмульсификации катаракты на фоне ПЭС.

Ключевые слова: катаракта, псевдоэксфолиативный синдром, факоэмульсификация, зонулопатия.

Известно, что хирургия катаракты на фоне псевдоэксфолиативного синдрома (ПЭС) характеризуется высокими интраоперационными рисками и возможностью отдаленных осложнений, что обусловлено дистрофическими изменениями структур переднего отрезка глаза, формирующими «хирургический фон»: зонулопатией, факодонезом, снижением эластичности и истончением капсулы хрусталика в сочетании с высокой плотностью ядра, дисфункцией радужки [2, 4, 10, 14, 15]. Традиционные хирургические манипуляции в данной ситуации могут быть чрезмерно агрессивными, вызывающими ятрогенный зонулолизис и усугубляющими нестабильность связочно-капсульного аппарата хрусталика (СКАХ) [5, 11, 16–19]. Необходимость нестандартных подходов к оперативному лечению катаракты при ПЭС явилась поводом для разработки различных оригинальных методик [3, 6, 7–9, 20]. Очевидно, что одной из основных технологических задач данной хирургии является минимизация зонулярного стресса на всех этапах и, в частности, при удалении ядра хрусталика.

Цель исследования – разработать эффективную и безопасную методику удаления ядра хрусталика при факоэмульсификации катаракты на фоне ПЭС, снижающую интраоперационную нагрузку на СКАХ при его нестабильности в условиях ограниченного мидриаза.

МАТЕРИАЛ И МЕТОДЫ

Факоэмульсификация с оригинальной методикой безротационного удаления ядра хрусталика была выполнена на 765 глазах с катарактой на фоне ПЭС 2-й степени [1, 13] у 683 пациентов в возрасте 52–96 лет. Во всех случаях отмечалась слабость СКАХ с факодонезом различной степени и нарушением мидриатической функции радужки. Плотность ядра хрусталика была 2–4-й степеней. После подготовки, состоящей в трехкратных инстилляциях комбинированного

Егорова Е.В. *– врач-офтальмолог, к.м.н., зам. директора по лечебной работе, e-mail: e.egorova@mntk.nsk.ru*

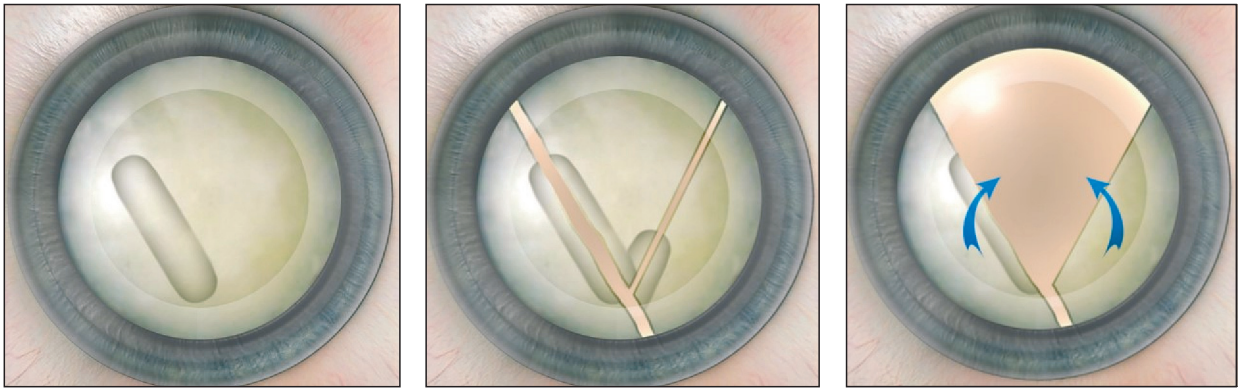

Рис. *Этапы техники безротационного удаления ядра хрусталика*

мидриатика и нестероидного противовоспалительного препарата, предоперационный диаметр зрачка составлял от 4 до 7 мм. Критериями исключения были случаи с наличием выраженного асимметричного секторального иридодиализа со значительным смещением хрусталика относительно зрительной оси, требующими персонализированного подхода.

Все операции выполнены одним хирургом на факомашинах Infiniti и Centurion Vision System (Alcon, США) с использованием одинаковых для каждой системы ультразвуковых и гидродинамических настроек через тоннельный разрез 1,8–2,2 мм и парацентезы 1,2 мм. Для удаления ядра применялась безротационная модификация техники «Stop and Chop» – техника «центрального клина». После круговой капсулотомии и адекватной гидродиссекции, исключая этап ротации ядра хрусталика, парацентрально в его левой половине формировалась глубокая косая борозда с последующим расколом по всей ее длине. Затем в большем фрагменте ядра методом вертикального чопа выполнялся косой раскол с максимальным сдвигом линии фрагментации вправо. Таким образом выделялся и мобилизовался большой «центральный клин» с захватом центральной части ядра. Последующее удаление выделенного фрагмента проводилось в пространстве капсульного мешка без вращения и агрессивных манипуляций. Два оставшихся периферийных сегмента ядра в опустевшем капсульном мешке хрусталика (КМХ) легко перемещались чопером без ротации и компрессии на СКАХ в зрачковую зону для их дальнейшей факоэмульсификации (рисунок). При значительно выраженной зонулярной несостоятельности использовались иридокапсулярные ретракторы. В большинстве случаев после удаления ядра хрусталика и кортикальных масс выполнялась имплантация внутрикапсульного кольца для осесимметричного распределения нагрузки на связочный аппарат хрусталика и профилактики его дальнейшей деградации.

Исследование выполнено в соответствии с принципами Хельсинкской декларации Всемирной медицинской ассоциации «Этические принципы проведения научных медицинских исследований с участием человека», Федеральным законом Российской Федерации от 21 ноября 2011 г. № 323 ФЗ «Об основах охраны здоровья граждан в Российской Федерации», а также требованиями Федерального закона от 27.07.2006 № 152-ФЗ (ред. от 21.07.2014) «О персональных данных» (с изменениями и дополнениями, вступившими в силу с 01.09.2015). У всех пациентов было получено информированное согласие на диагностические мероприятия, проведение оперативного лечения, а также использование данных исследования в научных целях.

РЕЗУЛЬТАТЫ И ИХ ОБСУЖДЕНИЕ

Во всех случаях хирургия катаракты была успешно завершена в соответствии с планируемым алгоритмом. Интраоперационных осложнений в виде разрыва КМХ, ятрогенного зонулодиализа, выпадения стекловидного тела удалось избежать.

Хорошо известно, что недостаточный мидриаз и ожидаемый индуцированный интраоперационный миоз при ПЭС существенно влияют на визуализацию зоны манипуляции и безопасность хирургии. Данная методика позволяет в начале ультразвукового этапа мобилизовать в виде «центрального клина» большую часть ядра и затем безопасно удалить ее под визуальным контролем без ротации и дополнительного напряжения на циннову связку. Вершиной выделяемого «клина» является центральная наиболее плотная часть ядра, часто «удерживающая» всю его «конструкцию» на протяжении большей

части ультразвукового этапа. Первоочередное удаление центральной части ядра мгновенно меняет всю его архитектонику, увеличивая подвижность фрагментов. Локализация ирригационно-аспирационной работы в капсульном мешке не только позволяет дистанцироваться от эндотелия, но и стимулирует гидродинамику в КМХ, увеличивая подвижность фрагментов хрусталика. Оставшиеся два периферийных сегмента ядра без чрезмерных усилий перемещались в зрачковую зону и удалялись под визуальным контролем. Таким образом, основной этап хирургии катаракты – фрагментация и удаление ядра хрусталика – может быть выполнен безопасно с минимизацией как зонулярного стресса, так и провокации миоза, что позволяет не прибегать к дополнительным манипуляциям для расширения зрачка.

Этап аспирации хрусталиковых масс проводился бимануально с использованием тангенсального метода для исключения перпендикулярных экватору манипуляций, усиливающих центростремительный вектор воздействия на СКАХ с провокацией зонулолизиса [12].

ЗАКЛЮЧЕНИЕ

Данная технология, являясь модификацией техники «Stop and Chop», позволяет снизить интраоперационную нагрузку на СКАХ и в условиях ограниченного мидриаза удалить все фрагменты ядра хрусталика под визуальным контролем в пространстве КМХ, т.е. в максимальном удалении от роговичного эндотелия. Таким образом, безротационная технология удаления ядра хрусталика методом «центрального клина» эффективна и безопасна при факоэмульсификации катаракты на фоне ПЭС.

КОНФЛИКТ ИНТЕРЕСОВ

Автор подтверждает отсутствие конфликта интересов.

СПИСОК ЛИТЕРАТУРЫ

1. *Нестеров А.П.* Глаукома. 2-е изд. М.: МИА, 2008. 360 с.

2. *Тахчиди Х.П., Баринов Э.Ф., Агафонова В.В.* Патология глаза при псевдоэксфолиативном синдроме. М.: Офтальмология, 2010. 156 с.

3. *Hanemoto T., Kozawa T.* Nucleus division without rotation: Umbrella technique // 2014 ASCRS•ASOA Sympsium and Congress: abstr. April 25–29, 2014, Boston. Boston, 2014. http://www.ascrs.org/resources/abstracts/nucleus-division-without-rotation-umbrella-technique.

4. *Hyams M., Mathalone N., Herskovitz M., Hod Y., Israeli D., Geyer O.* Intraoperative complications of phacoemulsification in eyes with and without pseudoexfoliation // J. Cataract Refract. Surg. 2005. 31. 1002–1005.

5. *Jahan F.S., Mamalis N., Crandall A.S.* Spontaneous late dislocation of intraocular lens within the capsular bag in pseudoexfoliation patients // Ophthalmology. 2001. 108. 1727–1731.

6. *Kim D.B.* Cross chop: Modified rotationless horizonal chop technique for weak zonules // J. Cataract Refract. Surg. 2009. 35. 1335–1337.

7. *Kim D.B.* Double-chop: Modified-chop technique eliminating ultrasonic energy and vacuum for lens fragmentation // J. Cataract Refract. Surg. 2016. 42. 1402–1407.

8. *Koplin R.S., Anderson J.E., Seedor J.A., Ritterband D.C.* In situ nuclear disassembly: Efficient phacoemulsification without nuclear rotation using lateral sweep sculpting and in situ cracking techniques // J. Cataract Refract. Surg. 2009. 35. 1487–1491.

9. *Mahdy M.A.* Phacoemulsification in cases of pseudoexfoliation using in situ nuclear disassembly without nuclear rotation // Oman J. Ophthalmol. 2012. 5. 83–86.

10. *Masket S., Osher R.H.* Late complications with intraocular lens dislocation after capsulorhexis in pseudoexfoliation syndrome // J. Cataract Refract. Surg. 2002. 28. 1481–1484.

11. *Nagashima R.J.* Decreased incidence of capsule complications and vitreous loss during phacoemulsification in eyes with pseudoexfoliation syndrome // J. Cataract Refract. Surg. 2004. 30. 127–131.

12. *Nakano C.T., Motta A.F.P., Hida W.T., Nakamura C.M., Tzelikis P.F., Ruiz Alves M., Werner L.* Hurricane cortical aspiration technique: One-step continuous circular aspiration maneuver // J. Cataract Refract. Surg. 2014. 40. 514–516.

13. *Niżankowska H.M.* Jaskra. Współczesne zasady rozpoznawania. Wrocław: Górnicki Wydawnictwo Medyczne, 2001. 96–101.

14. *Pandey S.K., Sharma V.* Phacoemulsification in pseudoexfoliation syndrome // DOS Times. 2008. 14. (5). 65–67.

15. *Ritch R., Schlotzer-Schrehardt U., Kuchle M.* Exfoliation syndrome // Surv. Ophthalmol. 2001. 45. 265–315.

16. *Shingleton B.J., Crandall A.S., Ahmed I.* Pseudoexfoliation and the cataract surgeon: preoperative, intraoperative, and postoperative issues related to intraocular pressure, cataract and intraocular lenses // J. Cataract Refract. Surg. 2009. 35. 1101–1120.

17. *Shingleton B.J., Marvin A.C., Heier J.S., O'Donoghue M.W., Laul A., Wolff B., Rowland A.* Pseudoexfoliation: high risk factors for zonule weakness

and concurrent vitrectomy during phacoemulsification // J. Cataract Refract. Surg. 2010. 36. 1261–1269.

18. *Stephenson M*. Keys to managing weak zonules. Review of ophthalmology. Available at: https://www.reviewofophthalmology.com/article/keys-to-managing-weak-zonules

19. *Turgut B*. To know the indicators and predictors of zonulopathy can prevent the headache of eye surgeon // J. Eye Cataract Surg. 2017. 3. 30.

20. *Woodlief N.F., Woodlief J.M*. Endocapsular deep-wedge-removal phacofracture // J. Cataract Refract. Surg. 2009. 35. 1656–1658.

FEATURES OF THE PHACOEMULSIFICATION TECHNIQUE OF CATARACT IN PSEUDOEXFOLIATION SYNDROME

Elena Vladilenovna EGOROVA

S. Fyodorov Eye Microsurgery Federal State Institution of Minzdrav of Russia, Novosibirsk Branch 630071, Novosibirsk, Kolkhidskaya str., 10

Traditional surgery of cataract in pseudoexfoliation syndrome (PEX) can be excessively aggressive and increase zonular instability. The main technological target of this surgery is reducing of a zonular stress at all stages and especially when removing the lens nucleus. **Purpose** was to develop an effective and safe technique for nucleus removal without rotating crystalline lens during phacoemulsification in PEX. **Material and methods.** 765 eyes with PEX were treated by phacoemulsification without nuclear rotation using original technique. The left paracentral oblique groove was made after capsulotomy and hydrodissection. Nucleus was divided by phaco tip and chopper. In right heminucleus a lateral deep groove was performed such way to create a big asymmetric wedge including central part of nucleus. This wedge was removed without rude manipulation and rotation. The remaining two peripheral segments were easily gripped and pull into pupil area for safe phacoemulsification. **Results.** In all cases this technique allowed for safe removing of the nucleus. Cataract surgery was finished without serious intraoperative complications. **Conclusion.** This method allows reducing intraoperative zonular stress and removing all nucleus fragments in the conditions of limited mydriasis at the maximum distance from the corneal endothelium. The rotationless technology of nucleous removal is effective and safe at cataract in PEX.

Key words: cataract, pseudoexfoliation syndrome, phacoemulsification, zonulopathy.

Egorova E.V. *– candidate of medical sciences, deputy director on clinical work, ophthalmologist, e-mail: e.egorova@mntk.nsk.ru*