УДК 617-007.681 DOI: 10.15372/SSMJ20180506

ОСОБЕННОСТИ ХОРИОРЕТИНАЛЬНОГО КРОВОТОКА У БОЛЬНЫХ С ОТКРЫТОУГОЛЬНОЙ ГЛАУКОМОЙ

Светлана Ивановна ЖУКОВА[1], Татьяна Николаевна ЮРЬЕВА[1,2], Ирина Викторовна ПОМКИНА[1], Анастасия Сергеевна ГРИЩУК [1,2]

[1] МНТК «Микрохирургия глаза» имени академика С.Н. Федорова Минздрава России, Иркутский филиал
664033, г. Иркутск, ул. Лермонтова, 337

[2] Иркутская государственная медицинская академия последипломного образования – филиал Российской медицинской академии непрерывного профессионального образования Минздрава России
664079, г. Иркутск, мкрн Юбилейный, 100

Цель исследования – оценить особенности гемодинамики при колебании внутриглазного давления (ВГД), выявить дифференциально-диагностические критерии адекватного мониторирования течения глаукомы по данным оптической когерентной томографии с функцией ангиографии. **Материал и методы**. Обследовано 25 больных (25 глаз) с гипертензивной первичной открытоугольной глаукомой. В объем исследования включена оптическая когерентная томография сетчатки и диска зрительного нерва с функцией ангиографии. Пациентам клинической группы выполнена фистулизирующая операция непроникающего типа с последующей лазерной гониопунктурой. Обследование проводилось перед операцией, в раннем послеоперационном периоде, через один и три месяца после хирургического вмешательства. Группу контроля составили 12 человек (24 глаза) без офтальмопатологии соответствующего возраста и пола. **Результаты и их обсуждение**. Полученные результаты свидетельствуют о роли регионарной гемодинамики в формировании глаукомной нейрооптикопатии. Выявленные гемодинамические нарушения в виде уменьшения толщины хориоидеи, снижения плотности радиального перипапиллярного, поверхностного сосудистого сплетений и соответствующие им глаукомные изменения диска зрительного нерва, слоя нервных волокон и ганглиозного комплекса сетчатки позволяют говорить о гипоперфузии, обусловленной снижением метаболических потребностей атрофированной ткани. Хирургические вмешательства, применяемые при лечении больных глаукомой, приводят к улучшению параметров кровотока. Ретинальные и хориоидальные сосуды по-разному реагируют на колебания внутриглазного давления, что указывает на различный механизм адаптации сосудистой системы глаза в ответ на изменение офтальмотонуса и необходимость определения индивидуальной нормы внутриглазного давления.

Ключевые слова: ОКТ-диагностика глаукомы, ОКТ-ангиография, слой нервных волокон сетчатки, ганглиозный комплекс сетчатки, ретинальный кровоток.

Глаукома занимает лидирующее место среди причин слепоты и слабовидения. Бессимптомное течение, сложности диагностики на начальной стадии, хроническое прогредиентное течение, приводящее к потере трудоспособности и инвалидизации, подтверждают социально-экономическую значимость заболевания [1]. Несмотря на рост заболеваемости глаукомой во всем мире и тяжесть исходов, проблема ее выявления и лечения далеки от разрешения. Выявление глаукомы на ранних этапах позволяет своевременно начать лечение, замедлить прогрессирование заболевания и потерю зрительных функций. Несмотря на бурное развитие диагностических технологий, качественная и количественная оценка нейроретинальных изменений остается сложной задачей ввиду отсутствия надежных критериев диагностики и оценки прогрессирования заболевания.

Введение оптической когерентной томографии (ОКТ) в режиме ангиографии в алгоритм диагностического обследования пациентов с глаукомой позволяет не только оценивать параметры диска зрительного нерва (ДЗН), слоя нервных волокон сетчатки (СНВС) и ганглиозного комплекса сетчатки (ГКС) [4, 5, 7], визуализировать хориоидею [6] и решетчатую мембрану [10, 11], но

Жукова С.И. *– к.м.н., зав. диагностическим отделением, zhukswetlana@yandex.ru*
Юрьева Т.Н. *– д.м.н., проф., зам. директора по научной работе, e-mail: tnyurieva@mail.ru*
Помкина И.В. *– врач-офтальмолог диагностического отделения, e-mail: xii.83@mail.ru*
Грищук А.С. *– врач-офтальмолог диагностического отделения, e-mail: angrish@yandex.ru*

и объективно оценивать закономерности гемодинамических изменений [4, 8, 9], открывая новые перспективы как раннего выявления глаукомы, так и динамического наблюдения за пациентами с позиций морфофункциональных взаимоотношений. Актуальным остается поиск информативных структурно-диагностических критериев в оценке гемодинамических нарушений при прогрессировании глаукомной оптической нейропатии и колебаниях внутриглазного давления (ВГД) для прогнозирования функциональных исходов заболевания и оценки эффективности гипотензивной терапии.

Цель работы – оценить особенности гемодинамических сдвигов при колебании ВГД, выявить наиболее информативные дифференциально-диагностические критерии адекватного мониторирования течения глаукомного процесса по данным ОКТ-ангиографии (ОКТА).

МАТЕРИАЛ И МЕТОДЫ

Клинические исследования проведены в соответствии с Хельсинкской декларацией Всемирной медицинской ассоциации «Этические принципы проведения научных медицинских исследований с участием человека» (1964 г. с поправками 2000 г.) и Федеральным законом Российской Федерации от 21 ноября 2011 г. № 323-ФЗ «Об основах охраны здоровья граждан в Российской Федерации». У пациентов получено информированное согласие на участие в исследовании.

Для реализации поставленной цели проведено полное офтальмологическое обследование 25 (25 глаз) больных с гипертензивной клинически развитой стадией первичной открытоугольной глаукомы (ВГД 29,2 ± 3,4 мм рт. ст.). Основными критериями включения в клиническую группу были отсутствие офтальмохирургических вмешательств в анамнезе, возраст от 45 до 60 лет, острота зрения не ниже 0,8, аметропическая рефракция, открытый угол передней камеры, близкие по значению размеры ДЗН. Критериями исключения явились наличие сопутствующей офтальмопатологии, хронических аутоиммунных заболеваний, сахарного диабета, острых нарушений кровообращения в анамнезе и сопутствующих заболеваний, требующих применения стероидной терапии. Группу контроля составили 12 человек (24 глаза) соответствующего возраста и пола с нормальным состоянием сетчатки и ДЗН, отсутствием эпизодов подъема ВГД (ВГД 18 ± 2,6 мм рт. ст.). Группы были сопоставимы по возрасту (53,0 ± 4,3 года – клиническая группа, 52,4 ± 3,9 года – группа контроля), остроте зрения (0,92 ± 0,1 и 1,1 ± 0,1 соответственно), длине глазного яблока (23,4 ± 0,6 и 23,6 ± 0,7 мм соответственно) и размерам ДЗН (1,89 ± 0,34, 2,01 ± 0,29 мм^2 соответственно).

Всем пациентам клинической группы была выполнена фистулизирующая операция непроникающего типа с последующей лазерной гониопунктурой в ранние сроки после хирургического вмешательства. Обследование проводилось непосредственно перед операцией, в раннем послеоперационном периоде в стационаре (на третьи сутки), через один и три месяца после хирургического вмешательства. В объем стандартного диагностического обследования включена ОКТ сетчатки и ДЗН с функцией ангиографии (Avanti, Optovue, США). Размер экскавации, толщина слоя нервных волокон и ганглиозного комплекса сетчатки стали основными критериями, характеризующими патологические изменения нейроретинального комплекса по данным ОКТ. Структурные изменения ДЗН, ГКС и СНВС сопоставлялись с показателями ретинального кровотока по данным ОКТА.

При анализе гемодинамических показателей во внимание принимались: толщина хориоидеи, площадь фовеолярной аваскулярной зоны, относительная плотность капилляров (процентное отношение площади, занимаемой сосудами в исследуемой зоне, по отношению к площади этой зоны) поверхностного сосудистого сплетения, расположенного между внутренней пограничной мембраной и внутренним плексиформным слоем, глубокого сосудистого сплетения, локализованного между внутренним и наружным плексиформными слоями, и радиального перипапиллярного сплетения соответственно слою нервных волокон перипапиллярной сетчатки. Расчет площади фовеолярной аваскулярной зоны и относительной плотности сосудов микроциркуляторного русла сетчатки в центральных отделах и перипапиллярно осуществлялся автоматически. Толщину хориоидеи определяли в мануальном режиме от ретинального пигментного эпителия до склерохориоидального сочленения в проекции фовеа и в 3 мм от центра фовеа в верхнем, нижнем, назальном и темпоральном сегментах.

Исследование одобрено локальным этическим комитетом МНТК «Микрохирургия глаза» им. акад. С.Н. Федорова МЗ РФ №1/18 от 16.02.2018 и соответствует этическим нормам и положениям Хельсинкской декларации.

Статистическую обработку полученных результатов проводили, вычисляя среднее арифметическое значение (*M*), среднее стандартное отклонение (*SD*), и представляли в виде $M \pm SD$. Различия между группами оценивали с помощью критерия Манна – Уитни, достоверными считались результаты при $p < 0,05$.

РЕЗУЛЬТАТЫ

Структурные показатели ДЗН, СНВС и ГКС в клинической группе соответствовали I–II стадиям заболевания, достоверно отличаясь от таковых в контрольной группе (таблица). Дефекты СНВС и комплекса ганглиозных клеток топографически соответствовали зонам разрежения радиального перипапиллярного и поверхностного сосудистого сплетений соответственно (рис. 1). При анализе хориоидального кровотока в клинической группе выявлено уменьшение толщины хориоидеи в нижнем (282,7 ± 21,2 мкм при глаукоме и 221,3 ± 18,6 мкм в контроле, $p < 0,05$) и назальном (179,85 ± 18,3 и 205 ± 21,8 мкм соответственно, $p < 0,05$) сегментах.

Снижение ВГД с 29,2 ± 3,4 до 14,92 ± 1,6 мм рт. ст. ($p < 0,01$) в раннем послеоперационном периоде сопровождалось увеличением толщины хориоидеи у всех пациентов, максимальное – на третьи сутки после операции в проекции фовеа (на 48,2 %), в остальных сегментах увеличение данного показателя не превышало 20 % от исходного. Через один и три месяца толщина хориоидеи в центре уменьшилась и была сопоставима с аналогичным показателем контрольной группы.

Несмотря на выраженное колебание показателей ВГД до и после хирургического вмешательства, у 23 пациентов (92 %) в отличие от хориоидального, достоверных изменений ретинального кровотока в раннем послеоперационном периоде выявлено не было (рис. 2). Тенденция к увеличению относительной плотности капилляров наблюдалось лишь к третьему месяцу после нормализации ВГД. Изменение ретинального кровотока в раннем послеоперационном периоде зарегистрировано только у двух больных (8 %) в виде снижения плотности капилляров поверхностного, глубокого и радиального перипапиллярного сплетений. На 3–5-е сутки после операции у этих пациентов развилась отслойка сосудистой оболочки, что сопровождалось стойкой гипотонией и выраженным снижением показателей ретинальной гемодинамики на всех уровнях. Нормализация кровотока была достигнута при купировании осложнения.

ОБСУЖДЕНИЕ

Изменение кровотока зрительного нерва и сетчатки указывает на вовлечение сосудистого компонента в патогенез глаукоматозных повреждений. Выявленные особенности ретинального кровотока в виде снижения плотности радиального перипапиллярного и поверхностного сосудистых сплетений и соответствующие им глаукомные изменения ДЗН, СНВС и ГКС указывают на тесную взаимосвязь структурных и гемодинамических нарушений, позволяя говорить о гипоперфузии, обусловленной снижением метаболических потребностей атрофированной ткани. Для дифференциальной диагностики гипоперфузии, обусловленной снижением метаболических потребностей атрофированной ткани и снижением перфузии, обусловленной компрессионным давлением на сосуды, данные гемодинамики необходимо соотносить с морфологическими изменениями сетчатки.

На долю хориоидального кровотока приходится 85 % крови, поступающей в глаз [3], поэто-

Таблица

Морфофункциональные показатели сетчатки и диска зрительного нерва в норме и при глаукоме по данным ОКТ

Параметр	Глаукома	Контроль
Площадь нейроретинального пояска, мкм	1,1 ± 0,3*	1,6 ± 0,4
Толщина ГКС, мкм	80,4 ± 4,9*	96,2 ± 9,1
СНВС, мкм	83,43 ± 8,27*	105,75 ± 13,20
Э/Д по вертикали	0,61 ± 0,12*	0,41 ± 0,19
Э/Д по горизонтали	0,55 ± 0,15*	0,37 ± 0,10
Объем экскавации, мм^3	0,26 ± 0,11*	0,07 ± 0,03
Плотность радиального перипапиллярного сплетения РПС, %	43,66 ± 4,36*	56,55 ± 6,24
Площадь фовеолярной аваскулярной зоны, мм^2	0,33 ± 0,08*	0,24 ± 0,11
Плотность поверхностного сосудистого сплетения, %	44,7 ± 4,6*	51,2 ± 3,6
Плотность глубокого сосудистого сплетения, %	52,5 ± 3,6	54,3 ± 3,8
Толщина хориоидеи, проекция фовеа, мкм	206,33 ± 61,12*	304,67 ± 81,65

Примечание. Э/Д – отношение экскавации к диаметру ДЗН; * – отличие от величины соответствующего показателя группы контроля статистически значимо при $p < 0,05$.

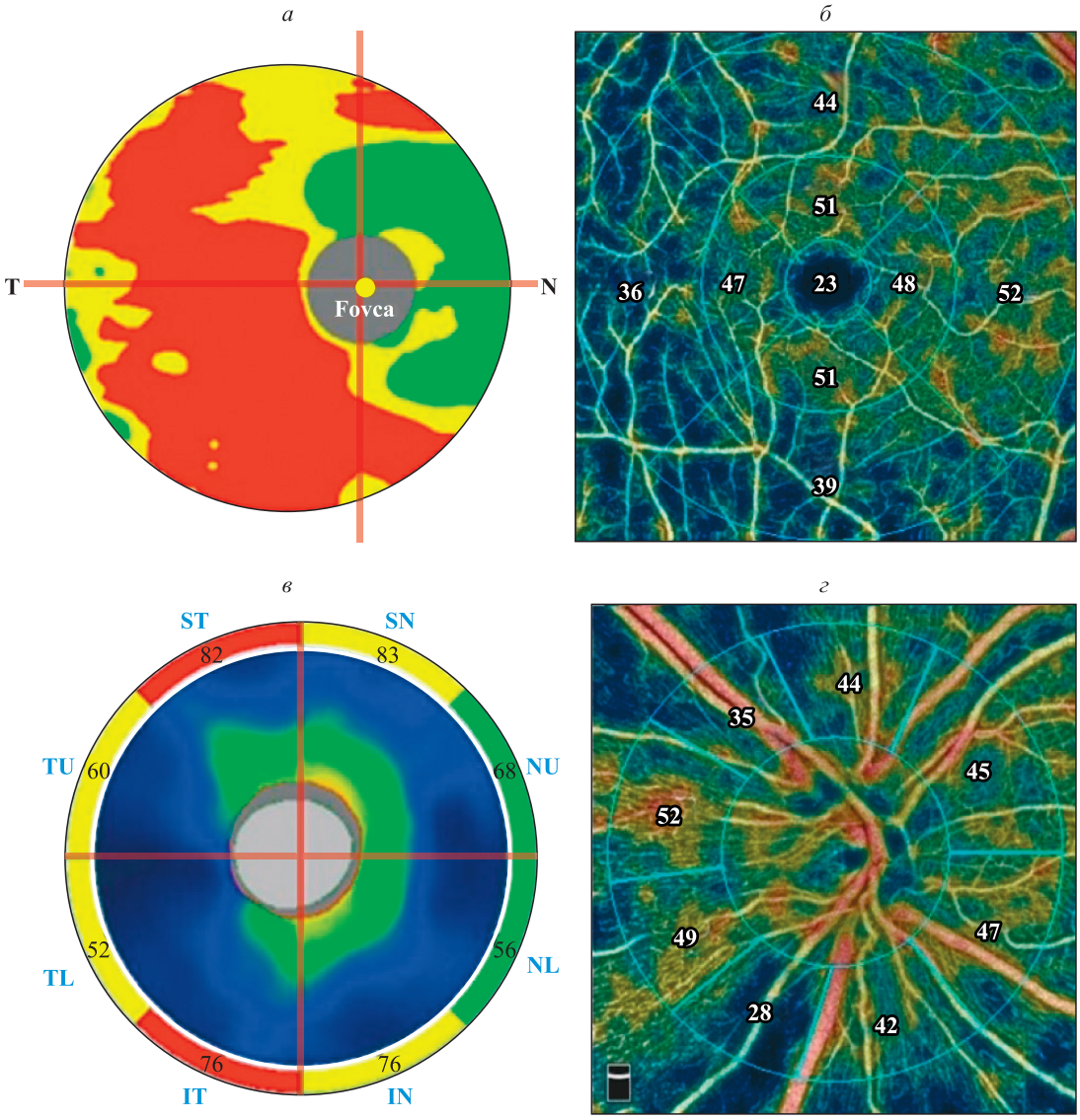

Рис. 1. *Структурные и гемодинамические изменения сетчатки при глаукоме: а – комплекс ганглиозных клеток, б – поверхностное сосудистое сплетение, в – слой нервных волокон перипапиллярной сетчатки, г – радиальное перипапиллярное сплетение*

му уменьшение толщины хориоидеи на фоне высокого ВГД может свидетельствовать о дефиците объемного кровотока. Выявленное уменьшение толщины хориоидеи в нижнем и назальном сегментах, участвующих в кровоснабжении нижнетемпорального отдела перипапиллярной сетчатки и преламинарной части зрительного нерва, подтверждает роль хориоидальной ишемии в формировании перипапиллярной атрофии, которая ассоциируется с ускоренным прогрессированием глаукомы и потерей зрительных функций [2].

При нормализации офтальмотонуса градиент давления между глазничной артерией и внутриглазными сосудами уменьшается, доступ крови в глазное яблоко значительно облегчается. Однако ретинальные и хориоидальные сосуды по-разному реагируют на колебания ВГД, что указывает на различные механизмы адаптации сосудистой системы глаза в ответ на изменение офтальмотонуса. Снижение уровня ВГД ниже толерантного сопровождается выраженной гипотонией, переполнением микроциркуляторного русла и падением объемных показателей кровотока, в связи с чем возникает вопрос о необходимости определения индивидуальной нормы ВГД, которое обеспечивает сохранность нейроретинального комплекса, и показателей гемодинамики, отражающих адекватность его снижения, что позволит более дифференцированно подходить к выбору лечения.

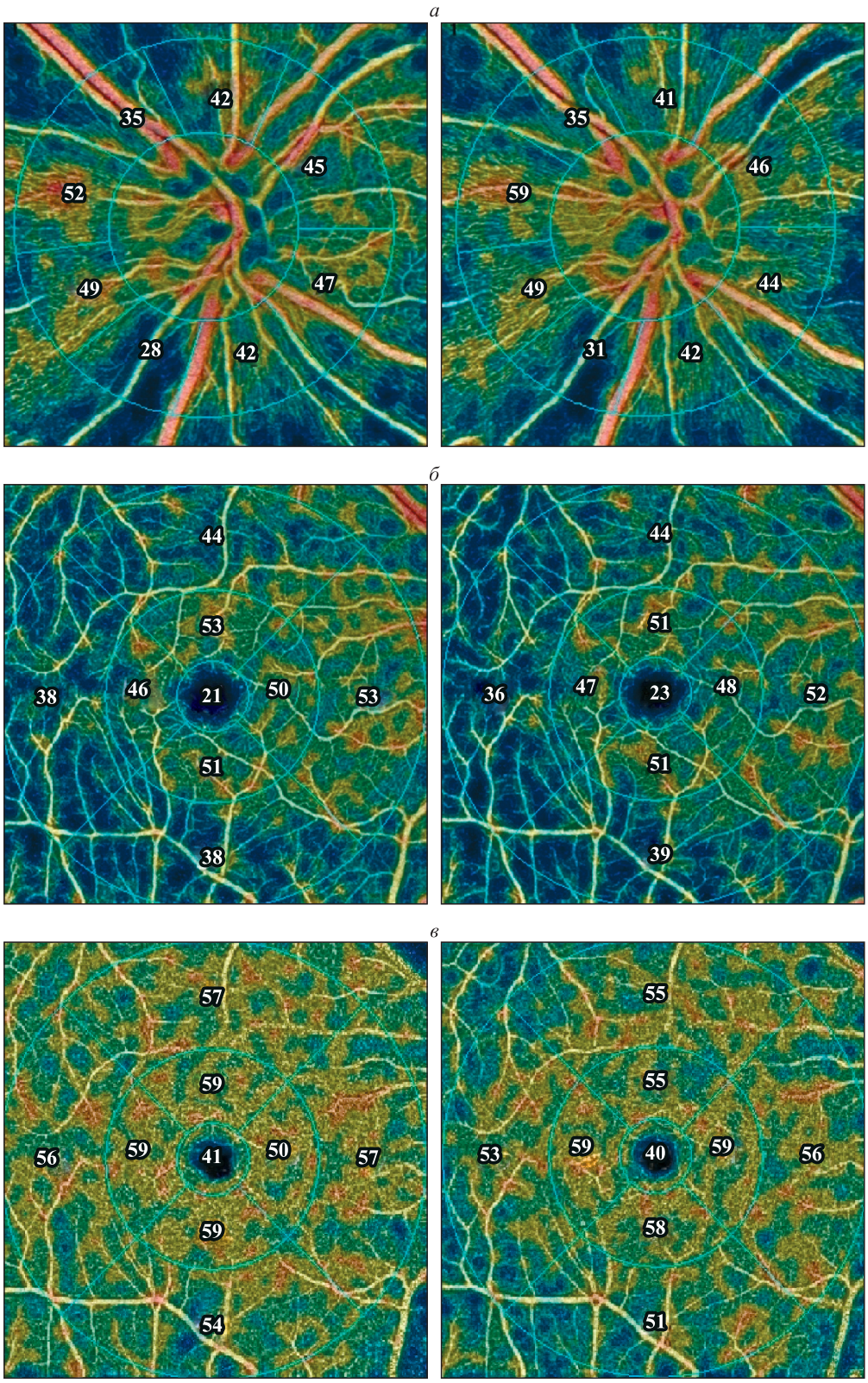

Рис. 2. *Ретинальный кровоток больного гипертензивной глаукомой до (слева) и после (справа) хирургического лечения в раннем послеоперационном периоде: а – радиальное перипапиллярное сплетение, б – поверхностное сосудистое сплетение, в – глубокое сосудистое сплетение*

ЗАКЛЮЧЕНИЕ

Таким образом, анализ изменений ретинального и хориоидального кровотока в мониторинге глаукомного процесса наряду с «базисными» тестами следует рассматривать как неотъемлемую часть алгоритма комплексного обследования.

КОНФЛИКТ ИНТЕРЕСОВ

Авторы не имеют конфликтов интересов.

СПИСОК ЛИТЕРАТУРЫ

1. Национальное руководство по глаукоме для практикующих врачей, 3-е изд., испр. и доп. / ред. Е.А. Егоров, Ю.С. Астахов, В.П. Еричев. М.: ГЭОТАР-Медиа, 2015. 457 с.

2. *Caprioli J.* Intraocular pressure fluctuation: an independent risk factor for glaucoma? // Arch. Ophthalmol. 2007. 125. 1124–1125.

3. *Harris A., Jonescu-Cuypers C.P., Kagemann L., Ciulla T.A., Kreiglstein G.K.* Ocular vascular anatomy // Atlas of ocular blood flow / Ed. A. Harris. Philadelphia, 2003. Section 1. 1–19.

4. *Kim J.S., Ishikawa H., Gabriele M.L., Wollstein G., Bilonick R.A., Kagemann L., Fujimoto J.G., Schuman J.S.* Retinal nerve fiber layer thickness measurement comparability between time domain optical coherence tomography (OCT) and spectral domain OCT // Invest. Ophthalmol. Vis. Sci. 2010. 51. (2). 896–902.

5. *Liu L., Jia Y., Takusagawa H., Morrison J., Huang D.* Optical coherence tomography angiography of the peripapillary retina in glaucoma // JAMA Ophthalmol. 2015. 133. (9). 1045–1052.

6. *Liu L., Jia Y., Takusagawa H., Morrison J., Huang D.* Optical coherence tomography angiography of the peripapillary retina in glaucoma // JAMA Ophthalmol. 2015. 133. (9). 1045–1052.

7. *Mrejen S., Spaide R.F.* Optical coherence tomography: imaging of the choroid and beyond // Surv. Ophthalmol. 2013. 58. 387–429.

8. *Park S.B., Sung K.R., Kang S.Y., Kim K.R., Kook M.S.* Comparison of glaucoma diagnostic capabilities of Cirrus HD and Stratus optical coherence tomography // Arch. Ophthalmol. 2009. 127. 1603–1609.

9. *Pechauer A., Liu L., Gao S., Jian C., Huang D.* Optical coherence tomography angiography of peripapillary retinal blood flow response to hyperoxia // Invest. Ophthalmol. Vis. Sci. 2015. 56. 328–329.

10. *Savastano M., Lumbroso B., Rispoli M. In vivo* characterization of retinal vascularization morphology using optical coherence tomography angiography // Retina. 2015. 35. (11). 2196–2203.

11. *Takayama K., Hangai M., Kimura Y., Morooka S., Nukada M., Akagi T., Ikeda H.O., Matsumoto A., Yoshimura N.* Three-dimensional imaging of lamina cribrosa defects in glaucoma using swept-source optical coherence tomography // Invest. Ophthalmol. Vis. Sci. 2013. 54. 4798–4807.

12. *Wang B., Nevins J.E., Nadler Z., Wollstein G., Ishikawa H., Bilonick R.A., Kagemann L., Sigal I.A., Grulkowski I., Liu J.J., Kraus M., Lu C.D., Hornegger J., Fujimoto J.G., Schuman J.S. In vivo* lamina cribrosa micro-architecture in healthy and glaucomatous eyes as assessed by optical coherence tomography // Invest. Ophthalmol. Vis. Sci. 2013. 54. 8270–8274.

FEATURES OF CHORIORETINAL BLOOD FLOW IN PATIENTS WITH OPEN-ANGLE GLAUCOMA

Svetlana Ivanovna ZHUKOVA[1], Tat'yana Nikolaevna YURYEVA[1,2], Irina Viktorovna POMKINA[1], Anastasiya Sergeevna GRISHCHUK[1,2]

[1] *S. Fyodorov Eye Microsurgery Federal State Institution, Irkutsk Branch*
664033, Irkutsk, Lermontov str., 337

[2] *Irkutsk State Medical Academy of Postgraduate Education, Branch of the Russian Medical Academy of Continuing Vocational Education of Minzdrav of Russia*
664049, Irkutsk, microdistrict Ubileiny, 100

The **purpose** of the study was to evaluate the features of hemodynamics in patients with intraocular pressure (IOP) fluctuations, to reveal differential diagnostic criteria for adequate monitoring of glaucoma course according to optical coherence tomography (OCT) with the function of angiography. **Material and methods**. 25 patients (25 eyes) with hypertensive POAG were examined. The study included OCT of the retina and optic disk with the function of angiography. Patients of the clinical group underwent a non-penetrating fistulizing operation followed by laser goniopuncture. The examination was performed before the operation, in the early postoperative period, 1 and 3 months after the surgical intervention. The control group was 12 people (24 eyes) without ophthalmic pathology of the corresponding age and sex. **Results and discussion**. The obtained results testify to the role of regional hemodynamics in the formation of glaucoma neuroopticopathy. The revealed hemodynamic disturbances in the form of the decrease in the thickness of the choroid, decrease in the density of the radial peripapillary, superficial vascular plexus, and the corresponding glaucomatous changes in the optic disk, the layer of nerve fibers and the ganglionic retina complex, allow speaking about hypoperfusion caused by the decrease in the metabolic needs of atrophied tissue. Surgical interventions used in the treatment of patients with glaucoma lead to an improvement in blood flow parameters. Retinal and choroidal vessels respond differently to intraocular pressure fluctuations, which indicate different mechanism of adaptation of the eye's vascular system in response to the change in the ophthalmotonus. In this connection, the question arises of the need to determine the individual intraocular pressure.

Key words: OCT-diagnosis of glaucoma, OCT-angiography, retinal nerve fiber layer, retinal ganglion cell complex, retinal blood flow.

Zhukova S.I. *– candidate of medical sciences, head of diagnostic department, e-mail: zhukswetlana@yandex.ru*
Yuryeva T.N. *– doctor of medical sciences, professor, deputy director on scientific work, e-mail: tnyurieva@mail.ru*
Pomkina I.V. *– ophthalmologist*
Grishchuk A.S. *– ophthalmologist, e-mail: angrish@yandex.ru*