УДК: 616.714.7-006.311.03-089.8 DOI: 10.15372/SSMJ20180410

КОСТНО-ПЛАСТИЧЕСКАЯ ОРБИТОТОМИЯ ПО КРЕНЛЕЙНУ В ХИРУРГИЧЕСКОМ ЛЕЧЕНИИ КАВЕРНОЗНЫХ ГЕМАНГИОМ ОРБИТЫ

Иван Викторович ПЕНДЮРИН[1], Вячеслав Владимирович СТУПАК[1], Игорь Анатольевич ВАСИЛЬЕВ[1], Мария Сергеевна СЕЛЯКОВА[2]

[1] *Новосибирский НИИ травматологии и ортопедии им. Я.Л. Цивьяна Минздрава России 630091, г. Новосибирск, ул. Фрунзе, 17*

[2] *Новосибирский государственный медицинский университет Минздрава России 630091, г. Новосибирск, Красный просп., 52*

Целью исследования явилась оценка результатов хирургического лечения объемных образований орбиты на примере кавернозных ангиом методом костно-пластической орбитотомии по Кренлейну в условиях нейрохирургической клиники. **Материал и методы.** В отделении нейрохирургии Новосибирского НИИ травматологии и ортопедии с 2007 по 2016 г. оперировано 20 человек с первичными и вторичными (прорастающими в полость орбиты) опухолями орбиты. Среди этих 20 новообразований (0,65 % от всех опухолей головного мозга, удаленных в клинике за этот период) менингиом было 13 (65 %), глиом зрительного нерва – 4 (20 %), кавернозных ангиом – 3 (15 %). Трое больных имели объемные образования, локализующиеся непосредственно в полости орбиты, без распространения в канал зрительного нерва и интракраниально; во всех трех случаях опухоли являлись кавернозными гемангиомами, что подтверждалось патоморфологическими исследованиями. **Результаты.** У всех оперированных кавернозные гемангиомы удалены тотально. Послеоперационное течение пациентов гладкое, заживление раны первичным натяжением. Ухудшения остроты зрения не отмечено. По результатам мультиспиральной компьютерной томографии в раннем послеоперационном периоде (на следующие сутки после операции) признаков наличия опухоли нет. Все пациенты выписаны из клиники в удовлетворительном состоянии на 7-е сутки. Контрольное обследование, в том числе магнитно-резонансная томография спустя 5 лет с момента проведения операции, показало, что оперированные особых жалоб не предъявляли. Экзофтальм регрессировал полностью. Острота зрения у всех больных восстановилась до 1,0. Косметический дефект отсутствовал. У всех пациентов имелся хороший функциональный результат – полное восстановление движения глазного яблока. **Заключение.** Пациенты с первичными объемными образованиями полости орбиты в виде кавернозных гемангиом латеральной локализации могут быть успешно оперированы в условиях нейрохирургического отделения с применением малоинвазивного доступа – костно-пластической орбитотомии методом Кренлейна при правильном техническом его исполнении. Доступ носит малотравматичный характер, позволяет осуществить широкий обзор полости орбиты, обеспечивает необходимое операционное пространство и визуализацию зоны манипуляции хирурга, что позволяет максимально атравматично осуществить радикальное удаление новообразования, не повредив здоровые ткани, крупные сосуды и зрительный нерв, хорошо переносится пациентами.

Ключевые слова: орбитотомия, опухоли орбиты, кавернозные гемангиомы орбиты, доступы в орбиту, Кренлейн.

Среди всех заболеваний орбиты опухоли составляют 50–70 % случаев [7], из них 43 % являются доброкачественными, а 57 % – злокачественными. Объемные образования орбиты могут быть различными по гистогенезу. До 80 % данных опухолей, как правило, являются первичными, растущими из тканей самой орбиты [3, 7].

Кавернозная гемангиома (КГ) – новообразование орбиты у взрослых, составляющее 4 % от всех опухолей орбиты [1, 3, 5–7, 17, 18]. Среди всех сосудистых опухолей этой локализации, по данным современной литературы, КГ встречаются в 70–80 % случаев [1, 5–7]. Имеются данные о том, что у женщин они диагностируются чаще,

Пендюрин И.В. *– к.м.н., старший научный сотрудник научно-исследовательского отделения нейрохирургии, e-mail: ivan75nsk@yandex.ru*
Ступак В.В. *– д.м.н., проф., начальник научно-исследовательского отделения нейрохирургии, e-mail: VStupak@niito.ru*
Васильев И.А. *– к.м.н., младший научный сотрудник научно-исследовательского отделения нейрохирургии, e-mail: IVasilev@niito.ru*
Селякова М.С. *– аспирант кафедры патологической анатомии, e-mail: IVasilev@niito.ru*

чем у мужчин [9]. КГ не является истинной опухолью, а считается пороком развития сосудов. Ее относят к гамартомам – опухолеподобным образованиям, возникающим в результате нарушения эмбрионального развития органов и тканей и состоящим из тех же компонентов, что и орган, где они находятся, но отличающимся неправильным расположением и степенью дифференцировки [3, 8, 9, 15]. Так как КГ гистологически гемангиомой не является (не пролиферирует, не подвергается инволюции, не сочетается с другими гемангиомами, не экспрессирует glut-1 и Lewis-Y), название «одиночные инкапсулированные венозно-лимфатические мальформации» наиболее точно соответствует структуре и морфологическим особенностям этого образования [2, 3, 8, 9, 15]. Как правило, КГ представляют собой округлые сосудистые мальформации, которые характеризуются наличием тонкостенных синусоидальных полостей, содержащих сладжированную кровь [9].

К основным клиническим проявлениям КГ относятся постепенно прогрессирующий непульсирующий экзофтальм, вызывающий косметические дефекты, ограничение объема движения глазного яблока и снижение остроты зрения, а также наличие ощущения дискомфорта и болевого синдрома. В некоторых случаях клинические симптомы могут длительно протекать без явной прогрессии и выявляются как случайные находки при проведении магнитно-резонансаной томографии (МРТ) или мультиспиральной компьютерной томографии (МСКТ) [1, 2, 4, 6, 10, 13, 16, 18]. Острое начало заболевания и быстрое нарастание симптоматики при интраорбитальных гемангиомах встречается крайне редко.

Механизм увеличения размеров КГ орбиты до конца не ясен. По данным некоторых исследователей, оно происходит в результате капиллярной пролиферации с образованием кавернозных полостей [2, 9]. Другая гипотеза предполагает рост образований за счет эндотелиальной гиперплазии [9]. Принимая во внимание то, что КГ являются все же сосудистыми мальформациями, их рост связан, вероятнее всего, с повторными кровоизлияниями как внутрь своей стромы, так и в окружающие ткани [2, 8, 9, 16]. При этом склонность к кровоизлиянию КГ орбиты, связанная с их структурной особенностью в виде большого содержания фиброзной ткани, невысока, что отличает их от КГ головного мозга [9, 12].

КГ орбиты, как правило, диагностируются при проведении МРТ или МСКТ-визуализации по поводу возникшей симптоматики, но часто при бессимптомном течении они являются случайной находкой при обследовании пациентов с подозрением на другую церебральную патологию.

Хирургическое удаление является методом выбора лечения больших КГ, имеющих клиническую симптоматику, в том числе при наличии и прогрессировании сдавления зрительного нерва и диплопию. Бессимптомные КГ орбиты нередко нуждаются в динамическом наблюдении [2, 9, 18]. Хирургия КГ имеет наибольшие сложности при ретробульбарном расположении КГ и ее больших размерах, когда удаление может привести к травме зрительного нерва, мышц глазного яблока и черепно-мозговых нервов. Этим объясняется немалое число хирургических доступов и интерес к проблеме их оптимального выбора для удаления опухолей орбиты [2, 4–6, 11, 13, 19]. Удаление опухолей с распространением в полость орбиты происходит в основном из общепринятых нейрохирургических доступов, заключающихся в краниотомии и открытии, как правило, верхней или латеральной стенки орбиты. При наличии объемных образований, локализующихся собственно в орбите, возможно применение другого доступа – костно-пластической орбитотомии с открытием ее наружной стенки, которая достаточно широко открывает полость орбиты и позволяет свободно манипулировать в ней [2, 5, 6, 14, 15].

Термин «орбитотомия» введен в специальную отечественную литературу в 1904 г. С.С. Головиным. Транскраниальная орбитотомия отличается многообразием подходов к глазнице. При классической транскраниальной орбитотомии по Денди (1942 г.) после трепанации черепа резецируют верхнюю стенку глазницы в виде четырехугольника. Впервые костная орбитотомия с резекцией наружной стенки орбиты была предложена и выполнена Кренлейном в 1888 г. Костный лоскут по окончании операции репонируют на место и фиксируют с помощью швов. Для восстановления нормальной топографии перед репонированием костного лоскута ушивается надкостница. Как и при любой орбитотомии, удаление КГ всегда сопряжено с риском осложнений. Наиболее тяжелым является ухудшение зрения вплоть до его утраты. По данным G.E. Rose [17], более высокая частота потери зрения отмечается после удаления больших новообразований орбиты. Поэтому рациональное использование разработанных доступов к опухолям орбиты с наименьшей травмой для ее анатомических образований чрезвычайно важно, оно, в первую очередь, определяется локализацией и размером новообразования [2, 4, 8, 10, 17–19].

Отделение нейрохирургии Новосибирского НИИ травматологии и ортопедии (ННИИТО) более 30 лет специализируется на хирургическом лечении опухолей головного и спинного мозга. Среди пациентов отделения имеются больные с

опухолями, распространяющимися в канал зрительного нерва и орбиту, в том числе и новообразования, расположенные непосредственно в полости орбиты. Однако в данном сообщении пойдет речь о трех редких клинических наблюдениях больных, оперированных за последние 10 лет в отделении нейрохирургии, – пациентов с КГ орбиты, удаленной малотравматичным доступом – методом костно-пластической орбитотомии по Кренлейну.

Цель исследования – оценить результаты хирургического лечения объемных образований орбиты на примере КГ методом костно-пластической орбитотомии по Кренлейну в условиях нейрохирургической клиники.

МАТЕРИАЛ И МЕТОДЫ

В отделении нейрохирургии ННИИТО с 2007 по 2016 г. оперировано 20 человек с первичными и вторичными (прорастающими в полость орбиты) опухолями орбиты. Среди этих 20 новообразований (0,65 % от всех опухолей головного мозга, удаленных в клинике за этот период) менингиом было 13 (65 %), глиом зрительного нерва – 4 (20 %), кавернозных ангиом – 3 (15 %). Трое больных имели объемные образования, локализующиеся непосредственно в полости орбиты, без распространения в канал зрительного нерва и интракраниально; во всех трех случаях опухоли являлись КГ, что подтверждалось патоморфологическими исследованиями. Все пациенты предъявляли жалобы на дискомфорт и умеренные боли в области орбиты, глазного яблока, наличие экзофтальма и периодическую диплопию.

Согласно данным осмотра офтальмолога в дооперационном периоде, нарушения полей зрения отмечено не было ни в одном случае. Глазодвигательные нарушения в дооперационном периоде отмечены у двух человек и представлены ограничением отведения глазного яблока на стороне поражения наружу, в связи с чем у этих пациентов отмечалась диплопия. Нарушение остроты зрения на стороне патологии отмечалось у всех трех больных и имели разную степень выраженности. В одном случае острота зрения на стороне поражения составляла 0,2, в другом – 0,6, в третьем – 0,9. Диск зрительного нерва на стороне поражения в одном случае розовый, границы его стушеваны; во втором – монотонный, границы четкие; в третьем – бледно-розовый, с четкими границами.

Методом диагностики у всех трех больных явилась рутинная МРТ головного мозга, дополненная контрастным усилением. На МРТ-изображениях у всех оперированных выявлено наличие ретробульбарно расположенного объемного образования с четкими контурами без отчетливых признаков инвазии в окружающие ткани, с дислокацией зрительного нерва. У одного пациента опухоль была в правой, у двух – в левой орбите. В полости орбиты они локализовались в ее латеральных отделах (рис. 1). Размеры КГ составляли 1,5 × 1,5 × 1,9 см, 2,4 × 2,7 × 2,3 см и 2,0 × 1,4 × 2,0 см.

Больные оперированы с использованием микрохирургической техники. Учитывая локализацию новообразования, его объем, доступ к нему осуществлялся в виде наружной костно-пластической орбитотомии по методу Кренлейна. Для этого производился разрез мягких тканей по ходу брови (ее латеральной половины) с дальнейшим полулунным продолжением разреза латерально и книзу еще приблизительно на 1,5–2 см, по ходу мимических складок.

Отслойка надкостницы начиналась в среднем отделе разреза у орбитального края, распространяясь кверху за лобно-скуловой шов, книзу до

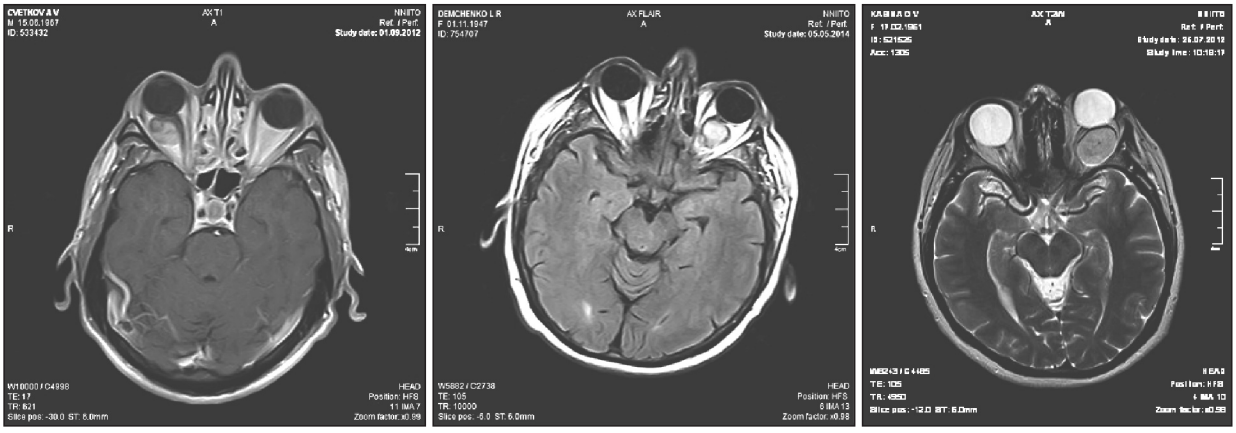

Рис. 1. *МРТ-изображения головного мозга и орбит (аксиальные срезы) трех пациентов до оперативного вмешательства*

нижней глазничной щели и кзади от сфеноидально-скулового шва. Отведя кпереди содержимое орбиты вместе с надкостницей, резецировали из наружной стенки ее костный клин, основанием которого является наружный орбитальный край, а вершиной – середина нижней глазничной щели. Образование клина формировалось при помощи тонкого и острого долота, путем отделения скулового отростка от лобной кости, с последующим надсечением кости по прямой линии, идущей косо книзу, начиная от скулового отростка (уже отделенного) и до нижней глазничной щели. После этого пересекали лобный отросток скуловой кости и кость от указанного участка до глазничной щели. Резецированный костный клин с мягкими тканями (т.е. кожно-фасциально-мускульно-поднадкостнично-костный лоскут) отворачивался кнаружи. После резекции наружной стенки и рассечения апоневротического листка формировался максимальный доступ в орбиту.

В межмышечном пространстве орбиты под увеличением (хирургический микроскоп) до ×15, с применением микрохирургической техники и инструментария, производилось выделение объемного образования от мышц, зрительного нерва, сосудов и поэтапное его тотальное удаление. С целью исключения лишнего объема в полости орбиты при остановке кровотечения гемостатический материал не использовался. Последним этапом операции явилась репозиция резецированной наружной стенки орбиты и фиксация ее при помощи титановых пластин и малых винтов, что позволяло надежно и анатомически правильно фиксировать этот костный фрагмент (рис. 2.) с предварительным ушиванием надкостницы. Подкожно-жировая клетчатка ушивалась. На кожу накладывался косметический шов. Операция заканчивалась наложением асептической давящей повязки.

Рис. 2. *Рентгенограммы черепа в двух проекциях больного, оперированного методом наружной костно-пластической орбитотомии по Кренлейну по поводу КГ левой орбиты, после репозиции и остеосинтеза латеральной стенки орбиты титановыми пластинами*

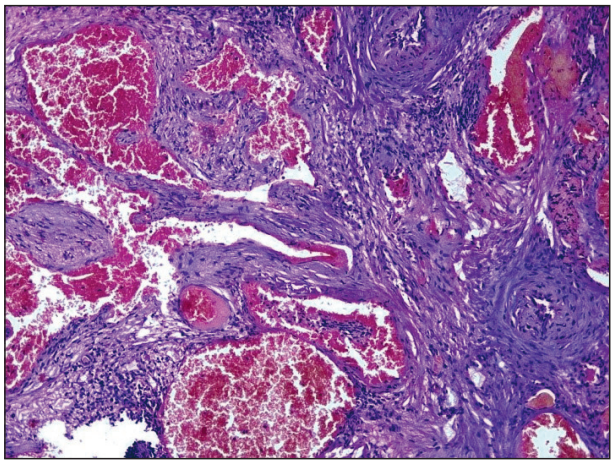

Рис. 3. *Микропрепарат материала, полученного в результате хирургического лечения. Окраска гематоксилином и эозином. Увеличение ×200*

По гистологическим данным материал, полученный в результате хирургического лечения, во всех трех случаях соответствовал КГ, Grade 1. Образование состоит из разновеликих полнокровных полигональных сосудистых полостей венозно-синусоидного типа, выстланных одним слоем зрелых эндотелиальных клеток и разделенных соединительнотканными перегородками, типа трабекул разной толщины, расположенных в склерозированной строме с лимфоидными инфильтратами (рис. 3).

РЕЗУЛЬТАТЫ

У всех оперированных КГ удалены тотально. Послеоперационное течение гладкое, заживление раны первичным натяжением в условиях интрадермального шва. Отмечались умеренно выраженные явления параорбитального отека в раннем послеоперационном периоде, регрессирующего к 6–10 суткам. Ухудшения остроты зрения не отмечено. Движение глазного яблока в первые 4–5 суток умеренно ограничено из-за послеоперационного отека, с последующим восстановлением.

По результатам МСКТ-контроля, в раннем послеоперационном периоде (на следующие сутки после операции) признаков наличия опухоли нет. Все больные в удовлетворительном состоянии выписаны из клиники на 7-е сутки. Контрольное исследование спустя 5 лет с момента проведения операции показало, что оперированные особых жалоб не предъявляли, косметический дефект отсутствовал, экзофтальм регрессировал полностью (рис. 4), у всех больных полностью восстановились острота зрения (до 1,0) и движение глазного яблока, МРТ головного мозга подтвердило отсутствие рецидива гемангиомы (рис. 5).

Рис. 4. *Послеоперационные фотографии пациентов спустя 5 лет с момента проведения операции*

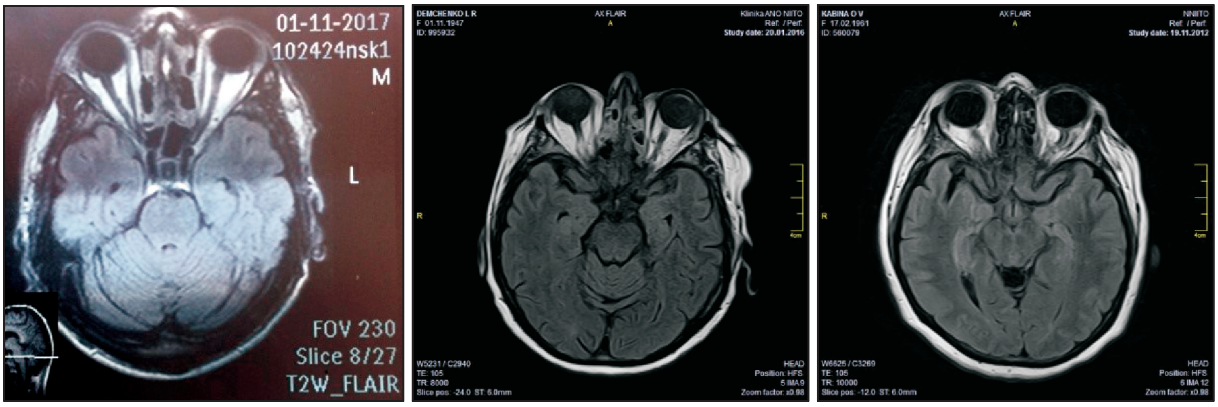

Рис. 5. *МРТ-изображения оперированных пациентов спустя 5 лет с момента проведения операции*

ЗАКЛЮЧЕНИЕ

Таким образом, пациенты с первичными объемными образованиями полости орбиты в виде КГ латеральной локализации могут быть успешно оперированы в условиях нейрохирургического отделения с применением малоинвазивного доступа – костно-пластической орбитотомии методом Кренлейна – при правильном техническом его исполнении. Доступ малотравматичен, позволяет осуществить достаточно широкий обзор полости орбиты, обеспечивает необходимое операционное пространство и визуализацию зоны манипуляции хирурга, что позволяет максимально атравматично выполнить радикальное удаление новообразования, не повредив здоровые ткани, крупные сосуды и зрительный нерв. Осложнений как в интра-, так и в послеоперационном периоде не отмечается, доступ хорошо переносится пациентами. Ближайшие и отдаленные клинические результаты демонстрируют не только положительную послеоперационную динамику функции зрительного нерва, но и хороший косметический результат.

КОНФЛИКТ ИНТЕРЕСОВ

Авторы заявляют об отсутствии возможных конфликтов интересов.

СПИСОК ЛИТЕРАТУРЫ

1. *Алтынбаева Л.Р., Сережин И.Н., Акчурина Р.А.* Дифференциальная диагностика гемангиом и других объемных образований орбиты // Казан. мед. журн. 2015. 96. (3). 361–364.

2. *Бровкина А.Ф.* Болезни орбиты: руководство для врачей. 2-е изд. М.: Медицинское информационное агентство, 2008. 256 с.

3. *Готко А.В., Kivelev J.V., Сон А.С.* Кавернозные мальформации головного и спинного мозга // Укр. нейрохирург. журн. 2013. (3). 10–15.

4. *Григорьева Н.Н., Серова Н.К., Черекаев В.А., Белов А.И., Шишкина Л.В., Щурова И.Н.* Характеристика глазодвигательных нарушений у больных с кавернозными гемангиомами орбитокраниальной локализации: клиническая картина и результаты хирургического лечения // Актуальные вопросы нейроофтальмологии: мат. XII науч.-практ. конф., Москва, 28 января 2011 г. М., 2011. 9–11.

5. *Линник Л.Ф., Яровой А.А., Булгакова Е.С.* Удаление опухолей орбиты методом костно-пластической орбитотомии по методу Кренлейна–Берке // Вестн. ОГУ. 2007. (78). 139–140.

6. *Олюшин В.Е., Рябуха Н.П., Закодырин Д.Е.* Хирургическое лечение сосудистых новообразований краниоорбитальной области и глазницы // Рос. нейрохирург. журн. 2010. 2. (2). 36–40.

7. *Светицкий П.В., Карнаухов Н.С.* Киста орбиты // Междунар. журн. прикл. и фундам. исслед. 2017. (4). 522–525.

8. *Стешенко О.Н*. Осложнения при проведении орбитотомий: обзор литературы // Все новости офтальмологии. 2012. http://www.eyenews.ru/news/item107880.

9. *Черекаев В.А., Серова Н.К., Белов А.И., Кудрявцева П.А., Бочаров А.А*. Кавернозная гемангиома зрительного канала и верхней глазничной щели // Вопр. нейрохирургии. 2006. (3). 40–42.

10. *Ansari S.A., Mafee M.F*. Orbital cavernous hemangioma: role of imaging // Neuroimaging Clin. N. Am. 2005. 15. (1). 137–158.

11. Brusati *R., Goisis M., Biglioli F., Guareschi M., Nucci P., Gianni A.B*. Surgical approaches to cavernous haemangiomas of the orbit // Brit. J. Oral. Maxillofac. Surg. 2007. 45. 457–462.

12. *Fay A., Rodgers I.R*. Vascular anomalies of the eyelid and orbit // Albert & Jakobiec's Principles and Practice of Ophthalmology. 3rd ed. Philadelphia, 2008. 3005–3019.

13. *Hassler W., Schaller C., Farghaly F., Rohde V*. Transconjunctival approach to a large cavernoma of the orbit // Neurosurgery. 1994. 34. 859–861.

14. *Kersten R.C., Kulwin D.R*. Vertical lid split orbitotomy revisited // Ophthalmic Plast. Reconstr. Surg. 1999. 15. 425–428.

15. *Kuratti H., Bulur B., Bilgic S*. Transconjunctival approach for retrobulbar intraconal orbital cavernous hemangiomas. Orbital surgeon´s perspective // Surg. Neurol. 2005. 64. (6). 71–74.

16. *Muller-Forell W., Pitz S*. Orbital pathology // Eur. J. Radiol. 2004. 49. (2). 105–142.

17. *Rose G.E*. The «Devil's touch»; visual loss and orbital surgery. A synopsis of the Mustardé Lecture, 2006 // Orbit. 2007. 26. (3). 147–158.

18. *Rosca T.I., Pop M.I., Curca M., Vladescu T.G., Tihoan C.S., Serban A.T., Bontas E.A., Gherghescu G*. Vascular tumors in the orbit – capillary and cavernous hemangiomas // Ann. Diagn. Pathol. 2006. 10. (1). 13–19.

19. *Scheuerle A.F., Steiner H.H., Kolling G., Kunze S., Aschoff A*. Treatment and long-term outcome of patients with orbital cavernomas // Am. J. Ophthalmol. 2004. 138 (2). 237–244.

BONE-PLASTIC ORBITOTOMY BY METHOD OF KRENLANE IN THE SURGICAL TREATMENT OF CAVERNOUS HEMANGIOMAS OF THE ORBIT

Ivan Viktorovich PENDYURIN[1], Vyacheslav Vladimirovich STUPAK[1], Igor' Anatol'evich VASIL'EV[1], Mariya Sergeevna SELYAKOVA[2]

[1] *Novosibirsk Research Institute of Traumatology and Orthopedics n.a. Ya.L. Tsivyan of Minzdrav of Russia 630091, Novosibirsk, Frunze str., 17*

[2] *Novosibirsk State Medical University of Minzdrav of Russia of Minzdrav of Russia 630091, Novosibirsk, Krasny av., 52*

The article is devoted to the description of three clinical cases of patients with rare pathology – cavernous hemangioma of the orbit cavity operated in the neurosurgery clinic of Novosibirsk Research Institute of Traumatology and Orthopedics. The aim of the study was to evaluate the results of surgical treatment of orbital masses through the example the Krenlane method of cavernous angioma orbitotomy in the neurosurgical clinic. **Material and methods.** 20 people with primary and secondary (growing into the orbit cavity) orbit tumors were operated in the neurosurgery clinic from 2007 to 2016. Among these 20 tumor cases (0.65 % of all brain tumors have been removed in the clinic during this period) there were 13 meningiomas (65 %); 4 gliomas of the optic nerve (20 %); 3 cavernous angiomas (15 %). 3 patients had volumetric formations localized directly into the orbital cavity without spreading into the optic nerve canal and intracranial. In all 3 cases, tumors were cavernous hemangiomas confirmed by pathomorphological studies. **Results.** All operated cavernous hemangiomas were removed totally. The patients' postoperative course was smooth, wound healing went by primary tension. Visual acuity deterioration was not observed. According to the results of MSCT control, there were no tumor signs in the early postoperative period (the next day after the operation). All patients were dismissed in satisfactory condition on the seventh day. Control tests, including an MRI after 5 years from the time of the operation showed that the operated patients did not complain. Exophthalmos regressed completely. Visual acuity in all patients recovered to 1.0. Cosmetic defect was absent. All patients had a good functional result – a complete restoration of eyeball movement. **Conclusions.** Patients with primary volume formations of the orbit cavity in the form of cavernous hemangiomas of lateral localization can be successfully operated with the use of minimally invasive access – bone-plastic orbitotomy, by the method of Krenlane with its proper technical execution. The access is of low-traumatic nature, allows for a wide view of the orbit cavity, provides the necessary operational space and visualization of the surgeon's manipulation zone, which allows to perform radical removal of the tumor as much as possible without damaging healthy tissues, large vessels and the optic nerve, is well tolerated by patients.

Key words: orbitotomy, tumors of the orbit, orbital cavernous hemangioma, accesses to the orbit, Krenlane.

Pendyurin I.V. *– candidate of medical sciences, senior researcher of neurosurgical department, e-mail: ivan75nsk@yandex.ru*
Stupak V.V. *– doctor of medical sciences, professor, head of the neurosurgical department, leading researcher, e-mail: VStupak@niito.ru*
Vasil'ev I.A. *– candidate of medical sciences, junior researcher of neurosurgical department, e-mail: IVasilev@niito.ru*
Selyakova M.S. *– post-graduate student of the chair for pathological anatomy, e-mail: IVasilev@niito.ru*