УДК: 617.741-004.1 DOI: 10.15372/SSMJ20190316

ОПТИЧЕСКАЯ КОГЕРЕНТНАЯ ТОМОГРАФИЯ ВИТРЕОЛЕНТИКУЛЯРНОГО ИНТЕРФЕЙСА ПОСЛЕ ФАКОЭМУЛЬСИФИКАЦИИ С ПЕРВИЧНЫМ ЗАДНИМ КАПСУЛОРЕКСИСОМ

Елена Владиленовна ЕГОРОВА

МНТК «Микрохирургия глаза» им. академика С.Н. Фёдорова Минздрава России, Новосибирский филиал
630096, г. Новосибирск, ул. Колхидская, 10

Продолжается дискуссия о безопасности и эффективности заднего капсулорексиса. Оптическая когерентная томография (ОКТ) позволяет изучить процесс восстановления капсульного барьера и оценить состояние передней гиалоидной мембраны после первичного заднего капсулорексиса. Цель исследования – изучить особенности витреолентикулярного интерфейса (ВЛИ) после хирургии хрусталика с первичным задним капсулорексисом. **Материал и методы.** Проведена ОКТ ВЛИ на томографе «RTVue» («Optovue Inc.», США) 101 пациенту (123 глаза) после неосложненной факоэмульсификации с первичным задним капсулорексисом. Сроки наблюдения в послеоперционном периоде составляли от 1 дня до 9 лет. **Результаты.** Выявлена большая вариабельность во взаимоотношениях структур ВЛИ, что было обусловлено степенью инволюционных изменений вовлеченных структур. В раннем послеоперационном периоде мы наблюдали различные варианты взаимоотношений между задней капсулой хрусталика (ЗКХ) и интраокулярной линзой (ИОЛ): от почти полного контакта до субтотального отсутствия адгезии с подвижным краем капсулорексиса. Однако во всех случаях наблюдался контакт ЗКХ с ИОЛ вдоль оптического края последней. В дальнейшем контакт между оптикой ИОЛ и ЗКХ всегда прогрессировал от периферии к центру. Для полной адгезии потребовалось от 1 до 8 дней. В отдаленном периоде определены три основных типа ВЛИ. **Заключение.** Инволюционные изменения структур определяют особенности ВЛИ в раннем и отдаленном периоде. Контакт ЗКХ вдоль оптического края ИОЛ выявлен с первых суток после операции, полная адгезия отмечена через 1–8 дней.

Ключевые слова: первичный задний капсулорексис, витреолентикулярный интерфейс, передняя гиалоидная мембрана, факоэмульсификация.

В последние годы в связи с расширением показаний для первичного заднего капсулорексиса (ПЗКР) и возможностью фемтолазерной задней капсулотомии повысился интерес к изучению витреолентикулярного интерфейса (ВЛИ) [11, 15, 17, 25]. Несмотря на широкое применение метода ПЗКР, актуальными остаются вопросы о его безопасности и эффективности [1, 4, 7, 9, 14]. Особенности ВЛИ после выполнения ПЗКР из-за трудностей визуализации исследованы недостаточно. Технология оптической когерентной томографии (ОКТ) дает возможность не только визуализировать ретролентальное пространство интраоперационно, но также исследовать процесс восстановления капсульного барьера, состояние передней гиалоидной мембраны (ПГМ) и взаимоотношение структур ВЛИ после задней капсулотомии в послеоперационном периоде [7, 15, 25].

Цель работы – изучить особенности ВЛИ после неосложненной хирургии хрусталика с имплантацией ИОЛ и первичным задним капсулорексисом.

МАТЕРИАЛ И МЕТОДЫ

Данная работа базировалась на ОКТ-исследовании 101 пациента (124 глаза) в возрасте от 36 до 86 лет (68,8 ± 12,7 года) с артифакией после неосложненной факоэмульсификации с внутрикапсульной имплантацией различных моделей гибких ИОЛ и ПЗКР. Диапазон значений аксиальной длины глазного яблока составлял от 20,42 до 30,01 мм. Миопия высокой степени (длина глаза 26,14–30,01 мм) была отмечена у девяти пациентов (12 глаз). В 77 случаях катаракте сопутствовал псевдоэксфолиативный синдром I–II степени по классификации А.П. Нестерова [6].

Егорова Е.В. *– к.м.н., врач-офтальмолог, зам. директора по лечебной работе, e-mail: e.egorova@mntk.nsk.ru*

ПЗКР выполнялся на прозрачной задней капсуле хрусталика (ЗКХ) и при ее фиброзе. После факоэмульсификации катаракты и имплантации ИОЛ в центральной зоне ЗКХ проводилась перфорация с формированием клапана иглой 30 калибра. С помощью вискоэластичного раствора, вводимого в ретролентальное пространство, отодвигали передний гиалоид. Затем с помощью цангового пинцета 25G в задней капсуле формировали округлое отверстие диаметром около 3,5 мм. При наличии псевдоэксфолиативного синдрома техника выполнения ПЗКР имела следующие особенности: предварительная имплантация внутрикапсульного кольца, введение вискоэластичного раствора под заднюю капсулу не проводилось, только его микродоза – в зону перфорации капсулы, исключался этап удаления вискоэластика из-под капсульного мешка. Во всех случаях удалось выполнить круговой капсулорексис без повреждения ПГМ и выпадения стекловидного тела, диаметр отверстия в задней капсуле был меньше диаметра оптической части ИОЛ.

ОКТ ВЛИ проводилась с помощью аппарата «RTVue XR Avanti» («Optovue Inc.», США) с модулем для исследования переднего отрезка глаза по протоколам Cornea Line и Cornea Cross Line. Глубина сканирования позволяет получить на одном скане весь срез оптической части ИОЛ, передний и задний листки капсулы хрусталика, ретролентальное пространство и передние слои стекловидного тела. ЗКХ при вскрытии всегда закручивается наружу, поэтому выгнутый край капсулорексиса легко идентифицируется на ОКТ-изображениях. Одним из ограничений метода является возможность визуализации структур ВЛИ только в пределах апертуры зрачка, в связи с чем исследование проводили в условиях медикаментозного мидриаза.

ОКТ-анализ особенностей ВЛИ проводили в раннем (до 1 мес.) и отдаленном послеоперационном периоде, т.е. в процессе активной трансформации структур переднего отрезка глаза и после ее завершения. Особенности ВЛИ определяли, оценивая взаимоотношения ИОЛ, ЗКХ и ПГМ. Пациенты были обследованы в сроки от 1 дня до 8 лет после операции.

РЕЗУЛЬТАТЫ

В раннем послеоперационном периоде обследовано 47 пациентов (57 глаз). В первые дни после операции наблюдали большую вариабельность в состоянии ПГМ, ЗКХ и ретролентального пространства. Взаимоотношения между ИОЛ и ЗКХ варьировали от полного контакта до субтотального отсутствия адгезии с подвижным краем капсулорексиса. Однако во всех случаях наблюдался контакт ЗКХ с ИОЛ вдоль оптического края последней (рис. 1), что можно было считать восстановлением капсулярного барьера. Состояние переднего гиалоида отражало степень инволюции. Сохранная ПГМ имела ровный контур с высокой рефлективностью и при контакте с краем капсулы проявляла себя как упругоэластичная мембрана (рис. 2, *а*, *б*). При деструктивных изменениях ПГМ по-прежнему вела себя как мембрана, однако страдали ее биомеханические свойства, что проявлялось в пониженной рефлективности и неровности контура, а также в значительной деформации при контакте с краем ЗКХ (рис. 2, *в*). В некоторых случаях отмечали признаки гидратации передних кортикальных слоев с ее последующей регрессией. Ретролентальное пространство либо отсутствовало, так как сохранная ПГМ контактировала с ИОЛ и ЗКХ, либо хорошо визуализировалось и имело различный объем и конфигурацию, обусловленную профилем ЗКХ и переднего гиалоида (см. рис. 1, 2).

Процесс послеоперационной трансформации ВЛИ был обусловлен степенью инволюции связочно-капсульного аппарата хрусталика и переднего гиалоида. При относительной сохранности структур ВЛИ с первых дней послеоперационного периода наблюдали тотальный или субтотальный контакт ЗКХ-ИОЛ. Край капсулы мог слегка провисать, локально прогибая ПГМ (см. рис. 2, *а*, *б*). Ретролентальное пространство отсутствовало или имело относительно небольшой объем, максимальная глубина достигала 128 мкм. ПГМ в ряде случаев в зоне заднего капсулорексиса имела слегка фестончатый профиль с мелкими складками, что, вероятно, было обусловлено наличием остатков вискоэластика. В последующие дни контур ПГМ выравнивался, ретролентальное пространство после резорбции остаточного вискоэластичного раствора имело щелевидный профиль или отсутствовало. Полная адгезия капсулы с примыканием края капсулорексиса к ИОЛ наступала на 1–5-й день после операции.

При инволюционных изменениях структур ВЛИ у пациентов с псевдоэксфолиативным синдромом и при миопии высокой степени в первые сутки после операции наблюдали частичный контакт между ЗКХ и ИОЛ с провисанием краев капсулорексиса. Максимальное отстояние края ЗКХ от ИОЛ достигало 374 мкм. Пространство Бергера имело увеличенный объем (максимально 571 мкм) и подвижную конфигурацию. На вертикальных сканах расстояние между ЗКХ и ИОЛ и между ИОЛ и ПГМ, т.е. глубина ретролентального пространства, было больше в нижнем секторе, что объясняется гравитационным перераспреде-

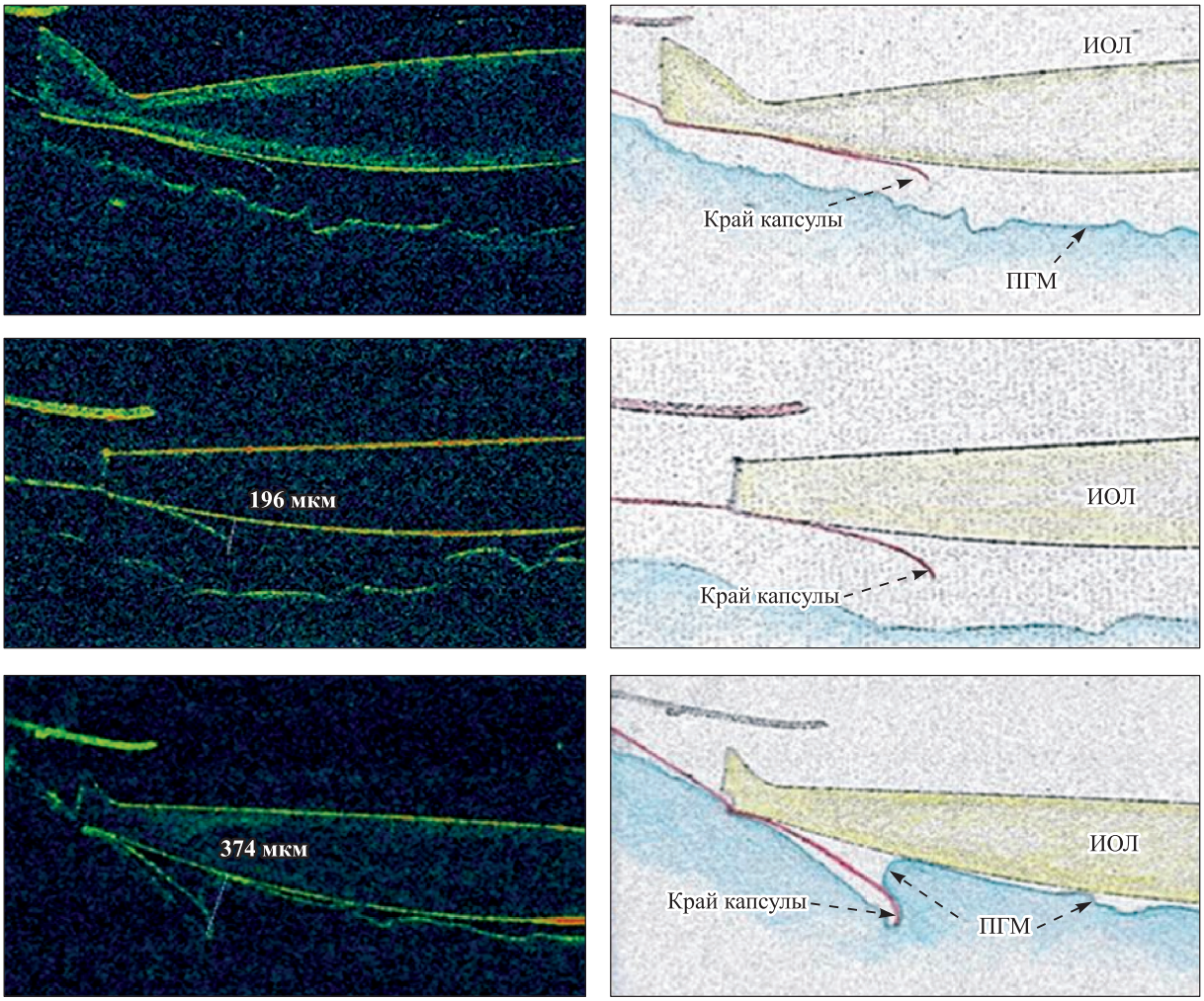

***Рис. 1**. Артифакия, первичный задний капсулорексис. Различные варианты адгезии ЗКХ к ИОЛ (тотальная, частичная, по оптическому краю линзы) в раннем послеоперационном периоде. ОКТ-изображения/схемы с обозначениями*

лением жидкости в данном пространстве, подвижностью ПГМ и края ЗКХ (рис. 3, *а*). В последующие дни край капсулорексиса подтягивался к ИОЛ, контакт между ЗКХ и оптикой линзы всегда прогрессировал от периферии к центру, капсула примыкала к ИОЛ без образования складок (см. рис. 3). Для полной адгезии требовалось от 3 до 8 дней.

Изучение окончательно сформировавшихся стабильных взаимоотношений структур ВЛИ после факоэмульсификации с имплантацией ИОЛ и ПЗКР проводили после завершения периода послеоперационной трансформации переднего отрезка глаза при адаптации к новому содержимому капсульного мешка хрусталика, который, как известно, составляет около одного месяца [2, 3, 10]. В отдаленном периоде обследовано 54 пациента (67 глаз) в возрасте от 46 до 85 лет, послеоперационный период на момент обследования составлял от 1 мес. до 8 лет. Адгезию задней капсулы к ИОЛ в отдаленном периоде наблюдали во всех случаях. В результате анализа конфигурации ПГМ и ретролентального пространства были определены три типа исходов витреолентикулярных взаимоотношений в артифакичных глазах с ПЗКР.

Первый тип ВЛИ отражал сохранность исследуемых структур, расценивался нами как норма и был отмечен в 21 случае у 17 пациентов в возрасте от 46 до 68 лет. Основные характеристики данной группы: адгезия задней капсулы к ИОЛ, сохранность структуры ПГМ и ее прилегание к ЗКХ и ИОЛ в зоне заднего капсулорексиса, пространство Бергера не визуализируется или имеются локальные щелевидные участки (глубиной до 20 мкм) (рис. 4, *а*).

При втором типе ВЛИ отмечали наличие ретролентального пространства на всем протяже-

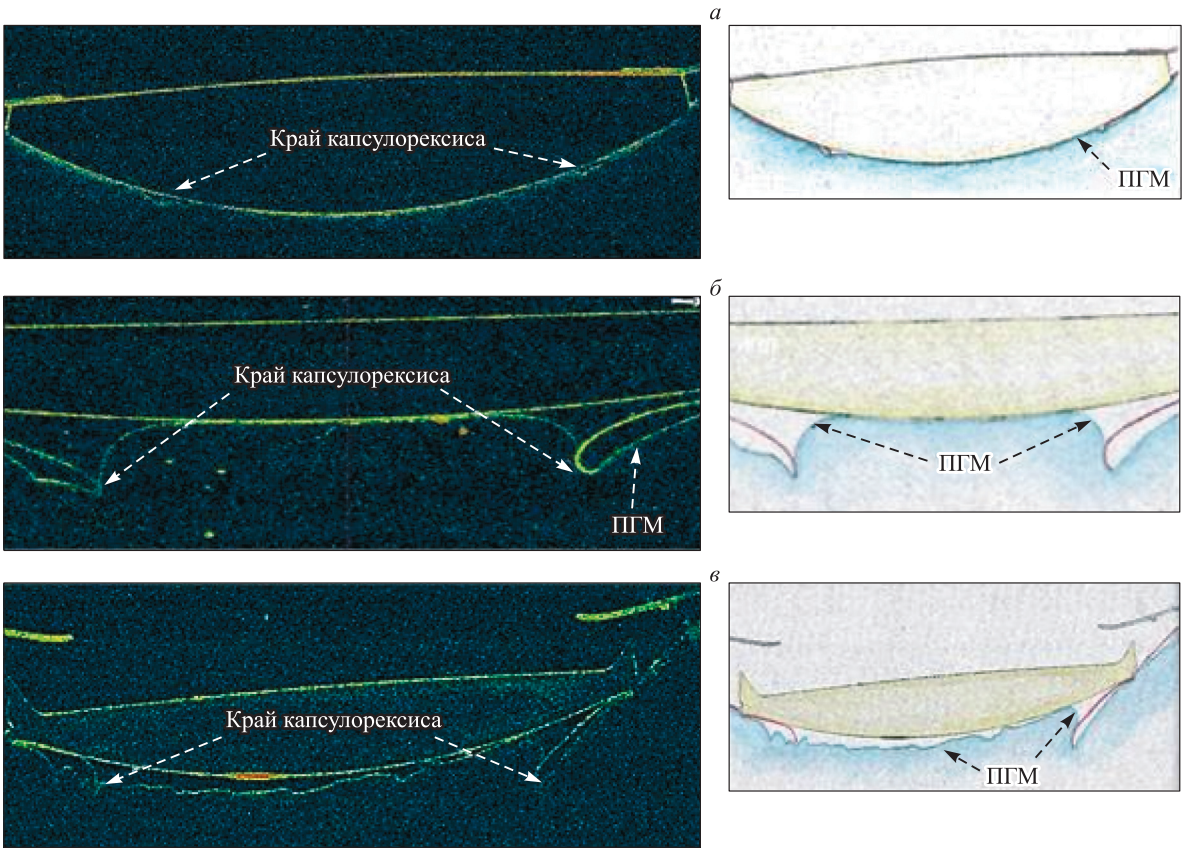

Рис. 2. *Артифакия, первичный задний капсулорексис. Ранний послеоперационный период. Взаимодействие ПГМ и края капсулорексиса. Варианты. ОКТ-изображения/схемы*

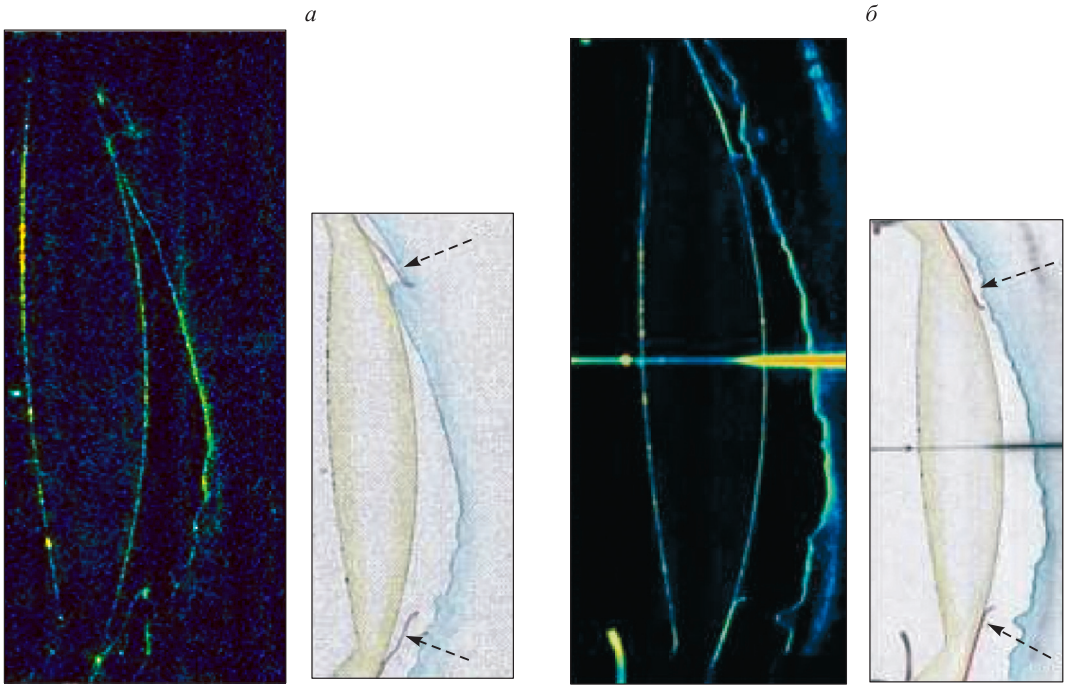

Рис. 3. *Пациент Б., 79 лет. Псевдоэксфолиативный синдром, артифакия, ПЗКР. Адгезия ЗКХ к ИОЛ: а – 1 день после операции; б – 8 дней после операции. ОКТ-изображения/схемы, стрелками указаны края капсулорексиса*

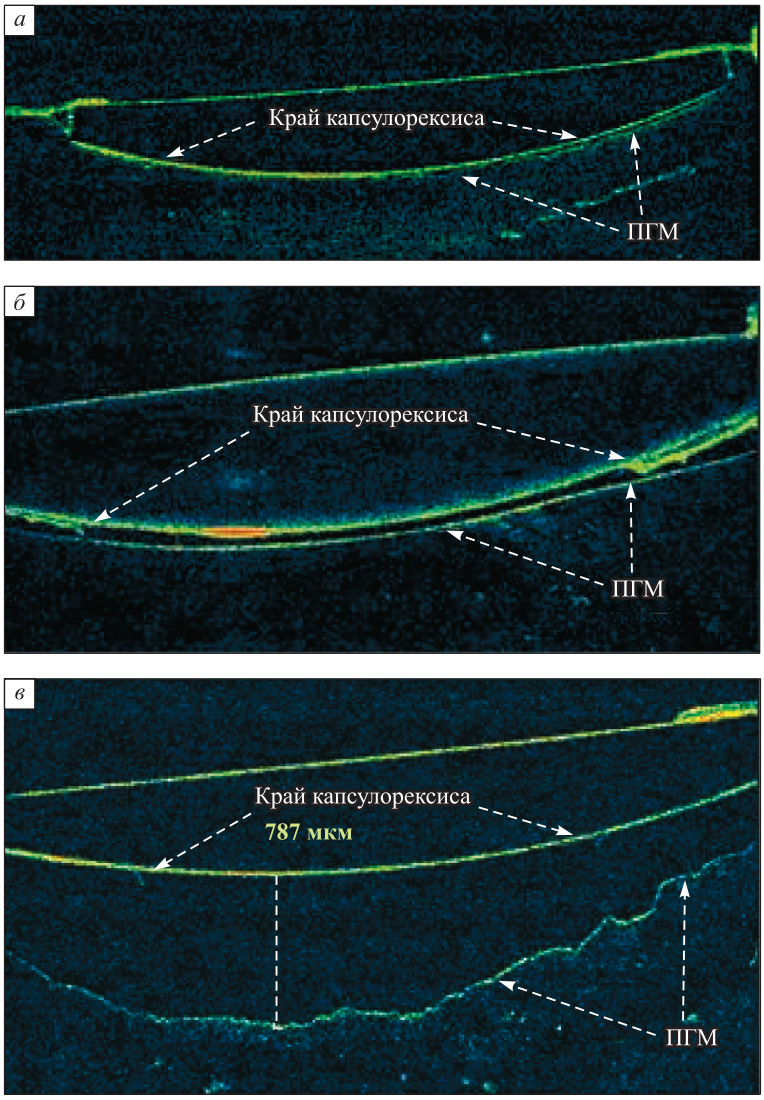

Рис. 4. *Артифакия, ПЗКР. Отдаленный послеоперационный период. Три типа ВЛИ*

нии глубиной от 35 до 189 мкм, сохранность ПГМ (ровный контур, хорошая рефлективность), адгезию ЗКХ к ИОЛ. Такой ВЛИ выявлен в 18 случаях у 16 пациентов в возрасте от 49 до 80 лет при умеренно выраженном псевдоэксфолиативном синдроме, а также при миопии высокой степени (рис. 4, *б*).

При третьем типе ВЛИ наблюдали адгезию ЗКХ к ИОЛ, вариабельность конфигурации ретролентального пространства с увеличением его глубины (максимально – 822 мкм), различную степень деструкции ПГМ (неровность и асимметричность профиля, снижение рефлективности контура) (рис. 4, *в*). Еще одной особенностью данной группы была подвижность контуров ретролентального пространства с асимметричным бухтообразным профилем, что хорошо определялось на вертикальных сканах и было обусловлено гравитационным перераспределением жидкости в нижний сектор на фоне нестабильности ПГМ и снижения упругоэластичных свойств стекловидного тела. Данный тип ВЛИ был характерен для пациентов с выраженными проявлениями псевдоэксфолиативного синдрома, а также при миопии высокой степени и выявлен в 28 случаях у 23 пациентов в возрасте от 54 до 85 лет.

ОБСУЖДЕНИЕ

Выполнение ПЗКР для предотвращения появления вторичной катаракты, несмотря на многолетний опыт его применения, остается предметом дискуссии. Суть метода состоит в дозированном удалении центральной зоны ЗКХ, являющейся матрицей для развития вторичной катаракты, при сохранении интактного переднего гиалоида [4, 7,

14, 23]. По мнению некоторых авторов, вскрытие ЗКХ при выполнении ПЗКР, а также при YAG-лазерной дисцизии вторичной катаракты приводит к нарушению витреолентикулярного барьера между передним отрезком глаза и витреальной полостью [19–21]. Однако среди исследователей нет единой точки зрения на терминологию, структуру, функциональные особенности данного барьера и роли его отдельных элементов [8, 12, 13, 20, 21].

Имеются различные мнения относительно ключевой структуры ВЛИ, играющей основную барьерную роль [7, 12, 20, 21]. Избирательная проницаемость капсулы хрусталика по отношению к отдельным субстанциям с низкой и высокой молекулярной массой изучена *in vitro* и *in vivo*, что позволило авторам рассматривать хрусталиково-зонулярную мембрану как решающий фактор в барьерной функции [20, 21]. Однако круговая ресничная связка, согласно современным исследованиям, не является мембраной, а представляет собой прерывистую систему пучков волокон, позволяющую отдельным субстанциям (воспалительным клеткам, пигменту и др.) проникать между зональными пучками. Кроме того, существует прямой контакт водянистой влаги с ПГМ [24].

По мнению ряда исследователей, барьер между водянистой влагой и витреальной полостью определяется лишь ПГМ [4, 7, 12, 23]. De Groot V. et al. исследовали проницаемость флуоресцеина из передней камеры в стекловидное тело после неосложненной факоэмульсификации катаракты с задним капсулорексисом и без него, т.е. с сохранением структуры переднего гиалоида, а также в случаях нестандартной хирургии катаракты с разрывом задней капсулы и выпадением стекловидного тела, и установили, что основным фактором, приводящим к нарушению барьерных свойств ВЛИ, является повреждение ПГМ [12]. Этот тезис подтверждается многочисленными сравнительными ОКТ-исследованиями морфологии макулярной области после хирургии катаракты с ПЗКР и без него. В работах разных авторов отмечено, что ключевым моментом ПЗКР служит интактность ПГМ, а отсутствие между группами сравнения статистически значимой разницы в частоте появления клинического макулярного отека является индикатором сохранности витреолентикулярного барьера [5, 7, 16, 23, 26].

Остается малоизученным вопрос о толерантности витреолентикулярного барьера к хирургической травме в случаях, когда он уже скомпрометирован, например, при псевдоэксфолиативном синдроме, для которого характерны несостоятельность связочно-капсульного аппарата хрусталика, деструкция ПГМ, синхизис и синерезис стекловидного тела с повышением его подвижности и снижением «каркасных свойств» [22]. Эти процессы не только изменяют базовую конфигурацию ВЛИ в факичном глазу, но и определяют потенциальные возможности формирования новых послеоперационных анатомо-топографических взаимоотношений и непосредственную реакцию на оперативное вмешательство.

В результате хирургии хрусталика происходит значительное уменьшение содержимого капсульного мешка хрусталика, сближение переднего и заднего капсульных листков, а также точек фиксации волокон цинновой связки с уплощением ее трехмерной структуры, сдвиг положения задней капсулы и ПГМ вперед по оптической оси [2, 3]. Имеют значение и особенности хирургической процедуры: механический зонулярный стресс, чрезмерная ирригация и нестабильность гидродинамики [18].

ОКТ ВЛИ позволила визуализировать две существенные особенности технологии ПЗКР – сохранение ПГМ и восстановление капсулярного барьера после хирургии катаракты путем адгезии краев капсулорексиса к ИОЛ. Выявленная вариабельность в проявлениях и темпах формирования послеоперационной конфигурации ВЛИ во многом определялась исходным состоянием его структур.

ЗАКЛЮЧЕНИЕ

Технология позволила изучить особенности ВЛИ в артифакичных глазах с ПЗКР. Выявлена значительная вариабельность состояния ВЛИ в раннем и отдаленном послеоперационном периоде, обусловленная степенью инволюции заинтересованных структур. Контакт задней капсулы с ИОЛ вдоль оптического края линзы был отмечен с первого послеоперационного дня. Полная адгезия между ЗКХ и ИОЛ отмечена в 1–8-е сутки после операции. В отдаленном периоде выделено три основных типа ВЛИ при артифакии с ПЗКР.

КОНФЛИКТ ИНТЕРЕСОВ

Автор подтверждает отсутствие конфликта интересов.

СПИСОК ЛИТЕРАТУРЫ

1. *Бикбов М.М., Суркова В.К., Акмирзаев А.А.* Оценка эффективности факоэмульсификации катаракты с первичным задним капсулорексисом // Офтальмология. 2013. (1). 21–25.

2. *Гринев А.Г., Антонов К.Л., Полищук Е.Г.* Способ определения степени сжатия капсульного мешка после экстракции катаракты // Офтальмохирургия. 2008. (4). 24–27.

3. *Егорова Э.В., Полянская Е.Г., Морозова Т.А., Узунян Д.Г.* Оценка состояния капсульного мешка и положения ИОЛ после факоэмульсификации катаракты с имплантацией ИОЛ методом ультразвуковой биомикроскопии // Офтальмохирургия. 2011. (2). 54–58.

4. *Егорова Е.В., Бетке А.В.* Первичный задний капсулорексис при факоэмульсификации у пациентов с псевдоэксфолиативным синдромом // Практ. медицина. 2012. (4-1). 271–273.

5. *Минакова С.Е., Дмитриев С.К.* Влияние первичного заднего непрерывного капсулорексиса на толщину центральных отделов сетчатки после ультразвуковой факоэмульсификации возрастной катаракты // Офтальмол. журн. 2009. (6). 16–22.

6. *Нестеров А.П.* Глаукома. 2-е изд. М.: МИА, 2008. 360 с.

7. *Пензева К.В., Тахтаев Ю.В.* Первичный задний капсулорексис на коротких и длинных глазах: частота макулярных отеков и сроки восстановления барьерной функции // Вестн. Рос. воен.-мед. академии. 2012. (1). 116–120.

8. *Расческов А.Ю., Батманов Ю.Е.* О роли передней гиалоидной мембраны стекловидного тела в патологии глаза // Казан. мед. журн. 1998. 79. (3). 191–192.

9. *Стебнев В.С., Малов В.Н., Стебнев С.Д.* Непосредственные и отдаленные результаты первичного заднего капсулорексиса при факоэмульсификации // Вестн. ОГУ. 2011. (14). 352–355.

10. *Школяренко Н.Ю., Юсеф Ю.Н.* Изменения капсульного мешка хрусталика после экстракции катаракты // Вестн. офтальмологии. 2005. (3). 40–43.

11. *Dick H.B., Schultz T.* Primary posterior laser-assisted capsulotomy // J. Refract. Surg. 2014. 30. (2). 128–133.

12. *De Groot V., Huvert M., van Best J.A., Engelen S., van Aelst S., Tassignon M.J.* Lack of flourophotometric evidence of aqueous-vitreous barrier disruption after posterior capsulorhexis // J. Cataract Refract. Surg. 2003. 29. 2330–2338.

13. *Framme C., Wolf S.* Retinal complications after damaging the vitreolenticular barrier // Ophthalmologica. 2012. 227. (1). 20–33.

14. *Gibran S.K., Jungkim S., Patil B., Cleary P.E.* Primary posterior continuous capsulorhexis; a new technique // Br. J. Ophthalmol. 2006. 90. (5). 655–656.

15. *Haeussler-Sinangin Y., Schultz T., Holtmann E., Dick H.B.* Primary posterior capsulotomy in femtosecond laser-assisted cataract surgery: *In vivo* spectral-domain optical coherence tomography study // J. Cataract. Refract. Surg. 2016. 42. (9).1339–1344.

16. *Kara N., Yazici A.T., Bozkurt E., Yildirim Y., Demirok A., Yilmaz O.F.* Which procedure has more effect on macular thickness: primary posterior continuous capsulorhexis (PPCC) combined with phacoemulsification or Nd:YAG laser capsulotomy? // Int. Ophthalmol. 2011. 31. 303–307.

17. *Kohnen T.* Evolution of femtosecond-laser technology for lens-based surgery – continued // J. Cataract. Refract. Surg. 2013. 39. 1285.

18. *Kawasaki S., Tasaka Y., Suzuki T., Zheng X., Shiraishi A., Uno T., Ohashi Y.* Influence of elevated intraocular pressure on the posterior chamber–anterior hyaloid membrane barrier during cataract operations // Arch. Ophthalmol. 2011. 129. (6). 6751–6757.

19. *Kraff M.C., Sanders D.R., Jampol L.M., Lieberman H.L.* The effect of primary capsulotomy with extracapsular surgery on the incidence of pseudophakic cystoid macular edema // Am. J. Ophthalmol. 1984. 98. 166–170.

20. *Ohrloff C., Schalnus R., Rothe R., Spitznas M.* Role of the posterior capsule in the aqueous-vitreous barrier in aphakic and pseudophakic eyes // J. Cataract. Refract. Surg. 1990. 16. 198–201.

21. *Ozaki L.* The barrier function of the posterior capsule // Am. Intra-Ocular. Implant. Soc. J. 1984. 10. 182–184.

22. *Sebag J.* Age-related changes in human vitreous structure // Graefes Arch. Clin. Exp. Ophthalmol. 1987. 225. (2). 89–93.

23. *Stifter E., Menapace R., Neumayer T., Luksch A.* Macular morphology after cataract surgery with primary posterior capsulorhexis and posterior optic buttonholing // Am. J. Ophthalmol. 2008. 146. (1). 15–22.

24. *Streeten B.W.* Anatomy of the zonular apparatus // Duane's Foundations of Clinical Ophthalmology / Eds. W. Tasman, E.A. Jaeger. Philadelphia: Lippincot-Raven, 1992. Vol. 1. Chapter 14. 1–27.

25. *Tassignon M.J., Ni Dhubhghaill S.* Real-time intraoperative optical coherence tomography imaging confirms older concepts about the Berger space // Ophthalmic Res. 2016. 56. (4). 222–226.

26. *Yazici A.T., Bozkurt E.* Macular thickness changes after phacoemulsification combined with primary posterior curvilinear capsulorhexis // Eur. J. Ophthalmol. 2010. 20. (2). 376–380.

OPTICAL COHERENCE TOMOGRAPHY OF THE VITREOLENTICULAR INTERFACE AFTER PHACOEMULSIFICATION WITH PRIMARY POSTERIOR CAPSULORHEXIS

Elena Vladilenovna EGOROVA

S. Fyodorov Eye Microsurgery Federal State Institution of Minzdrav of Russia, Novosibirsk Branch 630096, Novosibirsk, Kolkhidskaya str., 10

The discussion about the safety and efficiency of the posterior capsulorhexis is still ongoing. Optical coherence tomography (OCT) can help us to study the process of capsule barrier recovering and condition of the anterior hyaloid membrane after primary posterior capsulorhexis. Aim of the study was to investigate the features of the vitreolenticular interface (VLI) after lens surgery with the primary posterior capsulorhexis. **Material and methods.** VLI OCT (RTVue, «Optovue», USA) was performed in 101 patients (123 eyes) after phacoemulsification with primary posterior capsulorexis. The postoperative period ranged from 1 day to 9 years. **Results.** We revealed a large variability of the VLI. This was due to the degree of the involutional changes in the involved structures. In the early postoperative period we observed the different variants of the relationships between the posterior capsule and the intraocular lens (IOL): from almost contact to subtotal inadhesion with a movable margin of the capsulorhexis. However, in all cases we noted the contact between posterior capsule and IOL along the optical edge of the latter. In the following days the adhesion between the lens optics and the posterior capsule progressed from the periphery to the center. The term needed for complete adhesion was 1-8 days. Three main types of VLI have been identified in the late postoperative period. **Conclusion**. The involutional changes of structures determine the features of the VLI in the early and late postoperative period. The contact between posterior capsule and IOL along the lens optics edge was detected from the first day, full adhesion was noted 1–8 days after surgery.

Key words: primary posterior capsulorhexis, vitreolenticular interface, anterior hyaloid membrane, phacoemulsification.

Egorova E.V. *– candidate of medical sciences, deputy director on clinical work, ophthalmologist, e-mail: e.egorova@mntk.nsk.ru*